WP592

Lane Medical Library

Beitrag zur Lehre

von den

septischen Erkrankungen.

Pyämie mit wesentlicher Lokalisation in der Musculatur (Myosite infectieuse Nicaise) und metastatischer Ophthalmie. — Weitere Studien über die Entstehung der eiterigen Entzündung der Speicheldrüsen.

Aus dem Privatlaboratorium des Privatdocenten Dr. Hanau in Zürich.

Inaugural-Dissertation

zur

Erlangung der Doctorwürde

eingereicht der

hohen medicinischen Facultät

der

Universität Zürich

von

Edwin Pfister, med. pract.

aus Zürich, z. Z. in Cairo.

Mit einer Fiebercurve.

BERLIN 1895.

Gedruckt bei L. Schumacher.

(Sonder-Abdruck aus dem Archiv für klin. Chirurgie. Bd. XLIX. Heft 3.)

Den im Folgenden mitgetheilten Untersuchungen liegt im Wesentlichen ein Fall zu Grunde, welcher im Kantonspital St. Gallen zur Beobachtung und Section kam. Die Krankengeschichte verdanken wir der Freundlichkeit des Herrn Dr. Feurer, Chefarzt der chirurgischen Abtheilung.

Krankengeschichte.

Kl., 21 Jahre alt, Dienstmädchen. Anamnese: Patientin meldete sich am 16. Mai beim Arzte wegen einer leichten Lymphadenitis der Achselhöhle, für welche man eine kleine, soeben vernarbte Wunde der Hand verantwortlich machte. Sie fieberte über 39° am 17. Mai. Vom 19. Mai an war die Sache in Rückbildung, Patientin trat ausser ärztliche Behandlung. Ganz wohl war sie aber nie. Am 31. Mai wurde der Arzt neuerdings gerufen wegen acuter praepatellarer Bursitis am Knie. Man constatirte zugleich Fieber und eine gewisse Dyspnoe, so dass Patientin sofort in das Spital gebracht wurde.

Status praesens: 1. 6. 91. Kräftig gebautes, gesund aussehendes Mädchen. Vorderseite des rechten Knies geschwellt, die Haut geröthet, mässig gespannt. Ueber der Patella deutliche Fluctuation. Patellargegend sowohl auf Druck als spontan mässig empfindlich. Kein Gelenkerguss.

Diagnose: Bursitis praepatellaris. Da für eine eiterige Bursitis der Befund beim Eintritte nicht durchaus sicher erscheint, so wird von einer Incision Umgang genommen und die wahrscheinlich seröse Bursitis mit Bettruhe und Eisblase auf das Knie behandelt. — 2. 6. Mittags ausgesprochener Schüttelfrost mit Temperatursteigerung auf 40,7° Schweiss; Patientin fühlt sich nach Ablauf desselben ordentlich wohl, aber etwas müde. — 3. 6. Da die Schüttelfröste sich wiederholen, wird Abends die angeschwollene Bursa über der rechten Patella punctirt. Die Punction ergiebt sanguinolenten, ziemlich dünnen Eiter. Incision: Anlegung einer Drainöffnung am Aussenrande, Drainage, Ausspülung und Sublimat. Verband alle Tage zu erneuern mit feuchter Thymolgaze. Das ganze Krankheitsbild erinnert an Pyämie. Patientin kann den Urin nicht spontan lassen, muss katheterisirt werden. — 7. 6. Patientin klagt, dass sie auf dem linken Auge fast nichts sehe.

Die Untersuchung ergiebt hochgradige Herabsetzung des Sehvermögens, ohne dass ophthalmoskopisch etwas Pathologisches nachzuweisen gewesen wäre. Dabei zeigt sich, dass der linke Facialis fast völlig gelähmt ist. — Pleuritisches Reiben schwächer geworden, aber noch vorhanden. Urin ohne Eiweiss. Täglich ein bis zwei Schüttelfröste. Respiration beschleunigt. Patientin sehr unruhig, delirirt, will das Bett verlassen, lässt Harn und Stuhl unter sich gehen. — Secretion aus der vereiterten Bursa klein. Wunde schwarzroth, ohne gesunde Granulation. — 8. 6. Heute erscheint die Cornea des linken Auges diffus getrübt, der Bulbus selbst fühlt sich matsch an und ist vorgetrieben. Die Vortreibung beruht auf einer Schwellung des Bulbus selbst. Antiseptischer Druckverband. Sonstiger Zustand unverändert. — 9. 6. Linker Arm und linkes Bein fast völlig gelähmt. Lähmung im Gebiete des linken Facialis unverändert fortbestehend. Sprache etwas lallend. Der linke Bulbus bietet das Bild einer ausgesprochenen Panophthalmie dar. Die Lähmungserscheinungen legen den Verdacht auf Hirnabscess nahe. Da indess aus den vorhandenen Symptomen eine irgend wie genauere Localisation nicht möglich erscheint, wird der Gedanke an eine Trepanation fallen gelassen. Patientin ist benommen, giebt aber auf Anrufen Antwort. — 11. 6. Seit gestern sind die oberen Partien des Halses und der Region vor den Ohren bedeutend angeschwollen und druckempfindlich. Lähmung an Arm und Bein eher etwas zurückgegangen. An der linken Ferse zeigt sich eine mehr als einfrankstückgrosse fluctuirende Blase. Incisionswunde am Knie dunkel verfärbt, trocken. — 12. 6. Vormittags Exitus letalis mit hyperpyretischer Temperatur.

Alsbald nach dem Transport des Körpers in's Leichenhaus wurde eine Eisblase auf das linke Auge gelegt. — Die Section wurde am 13. 6. Nachmittags von Dr. Hanau vorgenommen.

Sectionsbericht. Kleiner gut gebauter, leicht abgemagerter Körper ohne Icterus, ohne Oedeme. Nur der Rücken der rechten Hand leicht teigig angeschwollen. Auf Einstich klares Fluidum. Ein paar kleine bläuliche Flecken am rechten Oberarm auf der Beugefläche, auf Hämorrhagie in's Corium beruhend. Die Vola manus rechts mit dicken ablösbaren Epidermisflecken. Etwas hinter den Capit. metacarp. II und V eine Zwanzig-Rappenstück grosse Stelle, nur von dünner Epidermis bedeckt. Eine etwas kleinere nach dem rechten Handgelenk zu. — Der linke Bulbus zeigt getrübte Cornea und Chemosis. Beim Einschneiden der Conjunctiva kommt dicker Eiter heraus. Der Bulbus reisst bei der Enucleation aussen ein; es kommt blutiger, getrübter Glaskörper zum Vorschein, der aber nicht vollkommen verflüssigt ist. Der Bulbus matsch, das orbitale Gewebe unverändert. — Unterhalb des rechten Ohrläppchens eine harte Anschwellung, die 2 Ctm. weit nach unten geht und nach vorn zu gegen das Ohrläppchen hin, dagegen vor demselben und gegen den aufsteigenden Kieferast hin sich allmälig verliert. — Die Venen des rechten Armes sind frei. Das subcutane Gewebe ist etwas serös durchtränkt. Unterhalb der Bicepsfascie eine Ansammlung dicken Eiters, welcher in dünner Schicht, die sich aus mehreren unvollkommenen, getrennten Längs-

streifen zusammensetzt, von der Ellenbogenbeuge an längs des ganzen Muskels hinaufzieht. Speciell zieht ein solcher Streifen zwischen den beiden Köpfen bis zum Anfang der Sehne des langen Kopfes. Auf dem Längsschnitt des kurzen Kopfes zeigt sich auch noch eine lange, streifenförmige Eiterung, welche die ganze musculäre Partie desselben durchsetzt. In der Achselhöhle findet sich ein buchtiger, bis in's subcutane Fettgewebe reichender, mit dickem röthlich gelbem Eiter gefüllter Abscess, der viele Recessus hat und vielleicht aus Lymphdrüsen stammt. Derselbe zieht sich noch unter den Ansatz des M. pec-

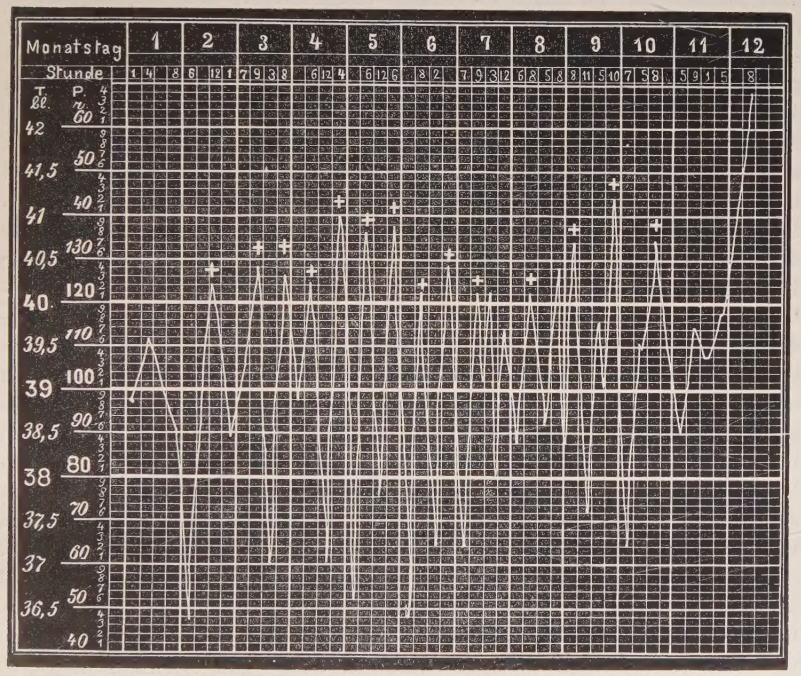

† bedeutet Schüttelfrost. Die Temperaturabfälle sind theilweise durch kalte Einwickelungen bedingt, die hier nicht besonders angegeben.

toral. minor. Die Achseldrüsen und Infraclaviculardrüsen sind geschwellt, serös durchtränkt und intensiv durch Injection geröthet. Deutliche Eiterpunkte in denselben nicht zu erkennen. — An der linken Ferse eine die Innenfläche derselben einnehmende Blase mit sanguinolentem Eiter gefüllt. Das Corium darunter geröthet. — Ueber der rechten Patella eine klaffende Incisionswunde, nach aussen von derselben ein Drainloch, die Haut beiderseits etwa 2 Ctm. weit abgelöst. In der Höhle noch einige Cubikcentimeter dünner Eiter. Die Wände mit einer dünnen nekrotischen Schicht bedeckt. — Panniculus und Muskulatur ziemlich gut erhalten, letztere von guter Farbe. Auf der rechten Seite noch ein zweifrankenstückgrosser Abscess im Bereiche des

M. pectoral. minor. Auf der linken Seite eine ausgebreitete dünne Eiterung zwischen Pect. maj. und min. und zwar in der ganzen Ausdehnung des erstern. Die Achseldrüsen links wie rechts. — Beide Mammae frei von Eiterungen. — Zwerchfell rechts unterer Rand der 4., links der 5. Rippe. — In der Bauchhöhle keine Flüssigkeit, der Dickdarm durch Gas stark aufgetrieben, das Netz links mit dem Peritoneum in der Gegend der unteren Rippen, ebenso mit der Milz mit ein paar Adhäsionen verwachsen. Peritoneum intact. — Linke Lunge retrahirt sich, die rechte nur wenig. Der linke Unterlappen mit ein paar Adhäsionen. Im linken Pleuraraum einige Tropfen klarer Flüssigkeit. — Rechter Oberlappen mit einigen Adhäsionen. Etwas wenige trübe Flüssigkeit im rechten Pleuraraum. Die Drüsen hinter dem Manubrium sterni etwas geschwellt, succulent und geröthet. Das Gewebe im vorderen Mediastinum leicht ödematös. — Pericardiale Flüssigkeit leicht vermehrt, klar. Gegegenüber der Herzspitze eine 5 Rappenstückgrosse, bindegewebige Auflagerung. — Herz mässig gross, schlaff, links ganz wenig Cruor, rechts etwas Speckhaut und locker geronnenes Blut. Klappenapparat intact. Foramen ovale geschlossen. Musculatur blass, leicht grau-bräunlich und etwas getrübt. Direct unterhalb der Atrio-ventricular-Furche und zwar hinten über dem linken Ventrikel eine 10 Rappenstückgrosse, weiche, leicht vorgetriebene Stelle mit mehreren, hirsekorngrossen, dunkelrothen, nicht wegwischbaren Flecken. Auf dem Durchschnitt daselbst eine mit dickem, gelben Eiter gefüllte, nicht ganz erbsengrosse, nach aussen bis an das epicardiale Fettgewebe reichende, nach innen noch 2 Mtm. vom Endocard entfernt bleibende Höhle, welche von feinen, weissgelblichen, morschen Gewebsfäden durchzogen ist. Sonst keine Abscesse im Herzfleisch. — Linke Lunge mittelgross, blutreich, namentlich der Unterlappen, welcher verminderten Luftgehalt zeigt, ödematös. Unter der Pleura eine Anzahl Ecchymosen. — Die Pleura der rechten Lunge zeigt über dem Unterlappen einen dünnen fibrinösen Belag und zahlreiche dunkle Ecchymosen. Sonst ist die rechte Lunge wie die linke, nur in den Bronchien ziemlich viel schaumiger Inhalt. — Pulmonal-Arterien beiderseits frei. — Am Hilus mehrere Drüsen mit käsig-kalkigen Einlagerungen im schwarz indurirten Gewebe. Ebensolche Knoten vereinzelt im Ober- und Unterlappen rechts. Oedem und Hypostase rechts noch mehr ausgedehnt als links. Pleura costal. rechts im mittleren und unteren Theil mit frischem Fibrinbelag, jedoch lässt sich eine lymphangitische Veränderung in und unter derselben nicht nachweisen. — Milz stark vergrössert, 240 Grm. schwer. Kapsel gespannt; Milz mehrfach verbogen. Pulpa bräunlichroth, mit sehr undeutlicher Zeichnung, brüchig, aber nicht breiig erweicht. Ductus thoracicus unverändert. — Beide Nebennieren gross. — Beide Nieren gross; Kapsel leicht trennbar, glatt, Rinde getrübt. In einer Pyramide der rechten Niere eine Anzahl feiner, gelber Radiärstreifen, an welche sich rothe, nicht wegwischbare Radiärstreifen anschliessen. Ein ganz kleiner derartiger Streifen auch in der linken Niere. Sonst nirgends Abscesse oder Blutungen in der Niere oder im Nierenbecken. — Pancreas und Mesenterialdrüsen unverändert. Im Magen und Duode-

num etwas flüssige Galle, der Magen contrahirt, die Schleimhaut stark gewulstet mit dicht gestellten, dunkelrothen, feinen Blutungen auf der Höhe vieler Falten lm Fundus. — Gallenblase enthält dunkle Galle. — Leber gross, leicht getrübt, 2150 Grm. schwer, ohne Abscesse oder sonstige Herde. — Im Dünndarm reichlich galliger, flüssiger Inhalt. — Im Dickdarm auch geballter Koth. Im Darm nichts Besonderes. Bei Herausnahme der Beckenorgane wird jederseits ein ca. pflaumengrosser, buchtiger Abscess im Obturator internus eröffnet; derselbe breitet sich den Fasern folgend aus. Seine Wandung auch gelb eitrig gefärbt. — Blasenschleimhaut mit reichlichen punktförmigen Hämorrhagien. — Uterusmucosa stark geschwellt und geröthet. Mehrere Corpora lutea in den Ovarien. Tuben leicht diffus erweitert, enthalten etwas dünnflüssigen Eiter. Rectum nichts Besonderes. — Am hinteren Rand des linken M. sternocleidomastoideus zieht sich eine varicöse, eitrige Infiltration bis zu einem Drittel seiner Länge in die Höhe. Aus ihr fliesst dicker Eiter aus. Auf seiner unteren Fläche eine ähnliche. Ueber der Mittellinie des Halses finden sich unter der tiefen Halsfascie ähnliche Eiterinfiltrationen, welche, wie der Einschnitt zeigt, die M. sternohyoidei in ihrer ganzen Dicke durchsetzen und ein Aussehen haben, wie es schon bei den ersten Abscessen am Arm auffiel. — Die Halslymphdrüsen und die Präauriculardrüsen sind sämmtlich geröthet und succulent. — Auf der Vorderfläche der Halswirbelsäule und zwar rechts, finden sich noch ähnliche Abscesse; ausserdem ein solcher auf der Vorderfläche des 7. Brustwirbels unter dem vorderen Längsband. Daselbst zeigt der Knochen tiefe Gruben, die mit Eiter gefüllt sind. — Zunge mit schmutzig graugrünlichem vertrocknetem Belag, im Oesophagus schmutzig graugrünlicher schmieriger Belag. Beide Tonsillen mässig vergrössert, mit käsigen Pfröpfen. Trachealschleimhaut injicirt, mit Schaum bedeckt. — Glandulae salivales sublinguales et submaxillares unverändert. — Gl. thyreoidea leicht vergrössert, colloid, mit ein paar isolirten Colloidknoten. An der Ausmündungsstelle des rechten Ductus Stenonianus findet sich etwas dicker Eiter auf der Schleimhaut der Wange, der Gang selbst dilatirt, enthält den gleichen Inhalt ohne besondere Veränderung der Wand, und zwar ist am Anfangstheil der Drüse ziemlich plötzlich diese Eiterfüllung stärker. Die Drüse selbst ist deutlich geschwellt und sehr hart. Sie hat die maximale Dicke von 24 Mm. (die linke nur von 10 Mm.). Auf dem Durchschnitt treten die Läppchen sehr deutlich hervor. In den peripheren Partien sind dieselben intensiv dunkel geröthet und zwar namentlich an der medialen Seite der Drüse und zwar so, dass die periphereren Theile der Läppchen meist am stärksten injicirt sind. Hie und da ist die Röthung auch kleinfleckig (hämorrhagisch). Je mehr man gegen die Mitte der Drüse geht, desto mehr treten zuerst die centralsten Theile der Läppchen, dann auch immer breitere Bezirke, blässer, weissgelblich gefärbt, hervor. Bei leichtem Druck quillt auch bisweilen ein kleines Tröpfchen Eiter aus den centralen Theilen der Läppchen, auch wo die eitrige Färbung wesentlich central ist. Dicht am Hilus sind die ganzen Läppchen weissgelb eitrig, und nur durch

injicirtes Zwischengewebe von den anderen Läppchen geschieden. Nirgends deutliche Abscesse in der Drüse. — Linke Parotis und ihr Gang, soweit ohne Aufschneiden zu sehen, ganz intact. — Bei Ablösung der Kinnhaut findet sich unter dem linken Mundwinkel auch wieder ein flächenhafter Abscess. Linkes Kniegelenk leicht geschwellt, so dass die seitlichen Gruben fehlen, enthält dicken gelben Eiter und zeigt geschwellte, leicht geröthete Synovialis. Knorpel intact. Nase durch Gaumenresection revidirt intact, d. h. keine Knötchen oder Ulcera. Immerhin die Mucosa auf dem Septum osseum und den Muscheln dick, nur leicht geröthet und vielfach mit gelblich weissem zähem Schleim bedeckt. Desgleichen Rachentonsille. Schädel dick, schwer. Dura adhärent. Innenfläche leicht gefurcht. Harte Knochenauflagerung längs der Sutura sagittalis. Dura, Pia und Gehirn intact. Absolut keine Herderkrankung gefunden. — Muskeln des linken Oberschenkels intact.

14. 4. wird Vormittags nachträglich der linke Oberarm auf der Ulnarseite incidirt. Das subcutane Gewebe ist von klarer Oedemflüssigkeit durchtränkt, die auch äusserlich eine leichte, gleichmässige Schwellung hervorruft. Unter der Fascie des Triceps findet sich eine ausgebreitete, flächenhafte Infiltration ziemlich dicken gelben Eiters, die bis zur Ellenbogenbeuge geht, ohne das Gelenk zu betheiligen. Theils fliesst der Eiter frei ab, theils sitzt er im Gewebe, das den Abscess abgrenzt, wenigstens hat dies dieselbe Farbe. Auch im Triceps selbst befindet sich eine lange, durch über die Hälfte seiner Länge gehende eitrige Infiltration, nicht Abscesshöhle. An einer Stelle ist auch im subcutanen Bindegewebe ein etwa erbsengrosser, rundlicher, eitrig-gelb gefärbter Knoten, der aber nicht auszudrücken ist. Kleinere Knötchen, deutlich tuberkelähnliche Dinge sonst nirgends gesehen.

Der Sectionsbefund überraschte zunächst etwas, da man nach dem klinischen Verlaufe eine regelrechte Pyämie mit Abscessen in den gewöhnlich bei dieser Affection befallenen Organen und auch einen Hirnabscess als Ursache der Hemiplegie erwartet hatte. Statt dessen fand sich, wenn auch das anatomische Bild einer Pyämie, so doch ein ungewöhnliches vor:

In erster Linie ausgebreitete Muskeleiterungen, ein myocardialer Abscess, ein subperiostaler und ein subcutaner, leichte Pleuritis, eiterige Gonitis und ausserdem die schon im Leben deutliche metastatische Ophthalmie und Bursitis. Die inneren Organe waren sonst frei von eiterigen Metastasen. Von den übrigen Befunden war als wichtig nur die Parotitis hervorzuheben, welche nach dem heutigen Stande der Frage mit grösster Wahrscheinlichkeit als von der Mundhöhle aus entstanden, nicht als metastatische Theilerscheinung der Pyämie, sondern als deren indirecte Folge anzusehen war. Die ganze Krank-

heit hatte sich an eine kleine, schon längst abgeheilte Wunde angeschlossen.

Des Weiteren war der anatomische Befund ein seltener. Wenn auch Muskelabscesse bei Pyämie vorkommen, so pflegen sie jedoch nicht das Bild zu beherrschen und die metastatische Ophthalmie pflegt eine seltenere Theilerscheinung der gewöhnlichen Pyämie am ersten noch ein Attribut der puerperalen Sepsis zu sein. Es wurde daher der Muskelabscesse wegen begreiflicherweise der Verdacht rege, es könne sich um eine Rotzinfection handeln und da zu jener Zeit dem Spital keine Meerschweinchen zur Verfügung standen, so wurden Proben des Eiters den Herren Dr. Otto Roth und Dr. Lubarsch, Privatdocenten in Zürich, zugesandt. Die von denselben in collegialer Gefälligkeit vorgenommene Untersuchung ergab die Abwesenheit von Rotzbacillen bei dem Plattenculturverfahren, auch fiel die Impfung eines Meerschweinchens (Lubarsch) negativ aus. Die Cultur ergab von pathogenen Pilzen Streptokokken (Lubarsch).

Die mikroskopische Untersuchung, welche an zahlreichen Celloidinschnitten mit Hülfe der Gram-Weigert'schen Methode nach vorheriger Alauncarminfärbung vorgenommen wurde, ergab folgende Resultate.

In den Muskeln fanden sich ausser den ausgeprägten Abscessen, allerdings erst nach längerem Suchen in makroskopisch intacten, jedoch den Eiterherden benachbarten Stellen, Bilder früherer Stadien, welche die Entstehung von Abscessen deutlich erkennen liessen. Bei schwacher Vergrösserung schon fallen Kokkenmassen als tiefblaue Streifen auf, welche zwischen den längsgetroffenen Muskelfasern diesen parallel verlaufen und vielfach durch kürzere Querbrücken mit einander verbunden sind. Sehr oft wechselt je eine Muskelfaser mit einem Kokkenstreifen ab, so dass die Querbrücken jedesmal die Länge der Breite einer Faser besitzen, über oder unter sie hindurch laufen. Ausserdem kommen noch öfters spitzwinkelige Vereinigungen von Längsstreifen vor. Auf diese Weise bilden in dickeren Schnitten die Kokkenmassen ein zierliches Netzwerk mit langen, schmalen Maschen, genau dem der Muskelcapillaren entsprechend. Diese Kokkenanhäufung nimmt in ihrer Gesammtheit einen länglichen Bezirk ein, dessen Längsachse der des Muskels entspricht und in der Mitte des Herdes sind die Organismenmassen viel reichlicher vorhanden und auch viel massiver. Indess sind in der nächsten Umgebung des Hauptherdes wieder kleinere vorhanden, ebenso mehrfache und stärkere Ansammlungen an verschiedenen Stellen in ihm selbst, so dass man den Eindruck erhält, als sei er durch Confluenz einer grösseren Anzahl von Einzelherden entstanden und

als habe er sich ausserdem noch durch centrifugales Wachsthum weiter ausgebreitet. Die Breite der Kokkenstreifen schwankt zwischen 2—4 Mikren als Minimum und 44 Mikren (der Breite der Muskelfasern) als Maximum, soweit es sich um homogene Anhäufungen handelt. Die schmalsten Streifen haben zum Theil glatte, gradlinige Conturen oder nur erst bei stärkerer Vergrösserung auffallende Kerbungen am Rande, die mittleren zeigen mehr oder weniger stark ausgeprägte varicöse Anftreibungen, die sich zum Theil mit deutlicher Schlängelung verbinden. Auf die genauere Beschreibung dieser Massen selbst bei stärkerer Vergrösserung braucht nicht näher eingegangen zu werden, weil sie das bekannte Bild der Kokkenzooglöen darstellen. Die feineren Anhäufungen sind alle hart begrenzt und liegen deutlich zwischen zwei Muskelfasern. An den Rändern des Herdes ist auch an manchen derselben ihre Lage im Lumen von Capillaren deutlich: man kann zu beiden Seiten Capillarkerne, stellenweise auch die Haargefässwand, im optischen Längsschnitt erkennen. Bei starker Vergrösserung treten ferner in der Nachbarschaft solcher feinerer aber schon obturirender Pfröpfe noch kleinere Kokkenanhäufungen auf, welche auf sehr kurze Strecken entweder als dünne Schicht der Capillarwand innen aufgelagert sind und die Organismen in viel lockererer Anordnung zeigen, oder als kurze unvollkommene Füllung in Gestalt rundlicher oder länglicher Ballen im Capillarlumen liegen. Ein Theil dieser Ballen macht den Eindruck, als lägen seine Elemente in Phagocythen. Diese beide Formen der Anhäufungen zeigen indess die verschiedensten Uebergänge, so können speciell richtige Pfröpfe in spitze, feine Ausläufer übergehen.

Die mittleren und erst recht die gröberen Kokkenstreifen zeigen nichts mehr von einer sie umgebenden Capillarwand. Zum Theil ist ihre interfibrilläre Lagerung noch sehr deutlich, zum Theil aber überdecken sie auch eine Faser. Alle gröberen Kokkenanhäufungen zeigen Zerstreuung an ihren Rändern, indem die Bakterien allmälig an Zahl und Dichtigkeit abnehmend die Hauptmasse innerhalb eines gewissen Bezirkes schwarmartig umgeben. Auch dabei war die Lagerung eine interfibrilläre, die Kokken gingen um die Fasern herum, oder eine Strecke weit zwischen ihnen fort. Recht selten verbreiteten sie sich auch einem bindegewebigen Interstitium folgend. In diesen letzten Fällen liegen sie alsdann im Eiter und deutlich in Phagocythen.

Das Gewebe zeigt folgende Veränderungen. In dem Bereiche des Herdes ist vielfach, in seiner Mitte aber fast durchweg, die Querstreifung der Muskelfasern verschwunden. Längsstreifung ist eher vorhanden. In der Gegend der stärksten Kokkenanhäufung fehlt sie indess auch. Die Faser ist homogen und zeigt vielfach typische wachsige Degeneration. Dabei können die Bruchstücke der Muskelfaser mehr oder weniger vollkommen mantelartig von Zoogloea umhüllt sein. Desgleichen verschwinden die Muskel- und Capillarkerne. Einzelne Fasern sind von vielen kleinen unregelmässigen Lücken durchsetzt bis zur Zerkrümelung ihrer Substanz. Dabei können vereinzelte Leukocythen in diesen Lücken vorhanden sein. Zwischen den Fasern sind Leukocythen angehäuft und zwar in der Mitte des Herdes reichlich, wobei die Muskelfasern zu-

gleich weiter auseinander gedrängt erscheinen, nach der Peripherie zu jedoch immer spärlicher, so dass sie zuletzt nur noch einreihige Streifen bilden. Erst in ziemlicher Entfernung erhalten wieder alle Muskelfasern ihre normale Structur.

Ein an den beschriebenen Herd anstossendes, bindegewebiges Interstitium zeigt rundzellige Infiltration geringen Grades, aber viele Längsstreifen bildende Kokkenmassen mit diffuser Zerstreuung. Stellenweise liegen sie in zwei Zeilen geordnet und an einer Stelle kann ein Blutgefäss aus Endothel mit bindegewebiger Adventitia (kleine Vene) gefunden werden, dessen Wand sie innen aufgelagert sind. Einmal wurde auch eine Arteriole mit Kokkenpropf gefunden.

Die makroskopisch deutlichen Muskelabscesse fallen im gefärbten Schnitt durch die ganz ausserordentlich grosse Menge der in ihnen befindlichen Kokken als intensiv dunkelblaue Flecken auf. In ihrer Mitte der eigentlichen Eiterhöhle fehlt festes Gewebe und nur dicht gelagerte Eiterkörperchen sind zu sehen. Die Kokken liegen theils frei, zum grossen Theil jedoch in Eiterkörperchen eingeschlossen. Ausserdem finden sich schon mit schwacher Vergrösserung sofort auffallende, compacte grössere Kokkenmassen, welche besonders in der Mitte des Abscesses, in einem anderen Falle jedoch in einem spaltförmigen Fortsatz einer Eiterhöhle, die sich in ein intermusculäres Interstitium hinzieht, gelegen sind. Die meisten dieser Anhäufungen sind lang und schmal, streifenförmig oder cylindroid, zum Theil geschlängelt, aber auch bisweilen an verschiedenen Stellen stumpfwinklig abgeknickt. An verschiedenen Stellen zeigen sich Gabelungen oder Verzweigungen, die sich verjüngen. Diese Bildungen verlaufen überwiegend in der Längsrichtung des Abscesses den Muskelfasern parallel, andere liegen jedoch auch in anderen Richtungen, zum Theil ganz regellos. Auch kürzere und rundliche Formen kommen vor, welche sich indess durch Heben und Senken des Tubus als Quer- und Schiefschnitte der langen Gebilde erweisen lassen. Daneben finden sich unregelmässige, wolkige Ballen, welche in anderen Abscessen neben den zerstreuten Kokken auch allein vorhanden sein können. Auch die erst erwähnten zeigen nirgends eine sie umschliessende Gefässwand. Namentlich bei stärkerer Vergrösserung zeigen sie am Rande Zerstreuung, eine Minderzahl ist jedoch scharf contourirt. Zum Theil sind die Anhäufungen solid, zum andern Theil jedoch erscheinen sie bei genauerer Betrachtung aus mehreren parallelen Streifen zusammengesetzt, besonders oft aus zweien, wovon der eine öfters breiter als der andere. Auch partielle Längsspaltungen kommen vor, wobei mehrfach zu erkennen ist, dass optische Längsschnitte durch röhrenförmige Bildungen vorliegen. Gegen den Rand der Abscesse nehmen meist die Kokken an Menge ab. Es finden sich dabei zugleich Bruchstücke glasig degenerirter und zerbröckelter Muskelfasern vor, ferner normale, durch Eitermassen von einander geschiedene Fasern, oder, wo der Abscess in's Fettgewebe geht, treten rundliche Lücken von der Grösse der Fettzellen auf, jedoch in geringerer Zahl als die Zellen im normalen Fettgewebe, ohne dass man jedoch vor lauter Eiterzellen etwas vom Gewebe selbst wahrnehmen kann. Dann folgen an manchen

Stellen Fibrinschichten, an anderen Schichten geronnenen Blutes. An diese, oder wo diese fehlen, direkt an den Eiter schliesst sich Fett oder Muskulatur an, welche das bekannte Bild mit der Entfernung abnehmender, zelliger, entzündlicher Infiltration zeigt. Diese letztere zieht sich gern noch strassenartig längere Strecken weit in gröbere Muskulaturinterstitien hinein. Dasselbe thun auch fibrinöse Einlagerungen. Daselbst stösst man auch auf eine vereinzelte, mit einem blassen geschichteten Thrombus gefüllte Vene, ein ander mal auch auf eine kleine Arterie, die einen freiliegenden Ballen Endothelien, dem spärliche Leukocythen und reichlichere Kokkenketten beigemengt sind, enthält. Ein Theil der Abscesse liegt, wie besonders Querschnitte durch die Muskulatur zeigen, partiell in einem Muskelbündel und zum andern Theil zugleich in dem interstitiellen Gewebe, andere liegen wesentlich innerhalb der Muskulatur und reichen bis zum Interstitium, wieder andere endlich sind rein innerhalb eines Muskelbündels gelegen.

Der bei der Section schon eröffnete Herzabscess bietet begreiflicherweise ein ungünstigeres Object, da sein Inhalt zum grossen Theil verloren gegangen. Er stimmt im Wesentlichen mit den ausgebildeten Abscessen der Skeletmusculatur überein. Ausser den diffus liegenden Organismen finden sich netzartige Figuren locker liegender Kokken, die sich am Rande zwischen homogen gewordene und gequollene Muskelfasern hineinschieben. An einer Stelle sind mehrere kurzcylindrische und rundliche nicht scharf begrenzte Ballen an der Abscessgrenze gerade da vorhanden, wo das Muskelgewebe deutlich zu werden anfängt. An einer anderen Stelle sind auch innerhalb des Abscesses selbst verzweigte, zum Theil auch netzförmige, dichtere Anhäufungen, ähnlich den oben beschriebenen zu sehen. In der intakten Muskulatur stiessen wir nicht auf bacterielle Gefässpfröpfe.

Die untersuchten subcutanen Abscesse, welche, wenn auch weniger stark als muskuläre, in den Schnitten durch die Blaufärbung schon für das blosse Auge hervortreten, erweisen sich theilweise als aus mehreren Eiterherden zusammengesetzt, welche einzelnen Fettläppchen entsprechen. Die Septa der letzteren, in welche sich die Infiltration eine Strecke weit hineinzieht, bilden die Grenze der einzelnen Componenten. In anderen Abscessen sind diese Septa verloren gelangen. Die noch als Lücken zu erkennenden Fettzellen treten auch hier in der gleichen Weise auf wie oben beschrieben. Die Kokken liegen meist diffus im Eiter, vielfach in Phagocyten. An manchen Stellen des Randes bilden sie durch dichtere Lagerung dem Rande parallele Streifen und sind dann gewöhnlich intracellulär gelegen. An anderen Stellen treten die zelligen Elemente stark zurück und die Organismen bilden dann wie eine Cultur überwiegend selbst den Abscessinhalt. Auch ausserhalb des Abscesses finden sich in seiner Nähe Kokken, so in einer grösseren Arterie in Gestalt einiger kurzer Ketten und Diplokokken, die abgelösten Endothelien anhaften. In der entsprechenden Vene sind sie noch zahlreicher vorhanden, theils leukocythär-fibrinösen Massen beigemengt, theils als Wandbelag, theils auch frei im Lumen. Auch hier ist etwas Phagocythose zu sehen. An einer anderen Stelle hat man der schmalen

langen Form eines Abscesses wegen, welcher sich bogenförmig um ein rundliches Läppchen herumzieht, den Eindruck, als sei er aus einer länglichen Anhäufung von Fettzellen hervorgegangen, welche ein grösseres Gefäss umgiebt. Die fibrinöse und zum Theil hämorrhagische Infiltration in der Umgebung der Abscesse braucht nicht besonders hervorgehoben zu werden.

Von der Lunge zeigen Schnitte aus den hypostatischen Abschnitten enge Alveolen und weite, stark mit Blut gefüllte, geschlängelte Capillaren. Im Lumen der Bläschen liegt feinkörniges Material und abgelöstes Epithel, (im Alkohol geronnene Oedemflüssigkeit) ohne dasselbe auszufüllen. Entzündliche und nekrotische Processe fehlen, desgleichen Blutungen. Recht spärlich finden sich Mikrokokken vor, theils als pralle Ausfüllung eines kleinen Abschnittes des Capillarnetzes oder einer kleinen arteriellen Verästelung oder auch als Ansammlung weniger Organismen im Lumen von Haargefässen, einer kleinen Vene oder einer Alveole. Meridianschnitte[1]) durch den ganzen in Sublimat fixirten Bulbus zeigen eine so ungeheure Menge von Mikroorganismen, dass schon für das blosse Auge eine streifenförmige blaue Masse in der vorderen Kammer deutlich hervortritt. Im Glaskörper liegt gleichfalls eine blaue Masse, welche bei Lupenbetrachtung aus geschlängelten Bändern besteht, nahe der jetzt trichterförmig abgelösten Retina.

Das Epithel der Conjunctiva ist erhalten, das Bindegewebe jedoch sehr dicht mit Leukocyten durchsetzt, welche auch reichlich die erweiterten Blutgefässe erfüllen. Direct unter dem Epithel, nahe dem Cornealrande ist das Conjunctivalstroma mit einer feinkörnigen Masse infiltrirt. Das subconjunctivale Gewebe zeigt die gleiche, zellige Infiltration, die sich auch im retrobulbären Fett- und Bindegewebe, wenn auch in geringerem Maasse zeigt. Hie und da ist im letzteren in einer venösen Capillare oder auch in einer nicht besonders begrenzten Gewebsspalte eine kleinere lockere Anhäufung von Streptokokken wahrzunehmen.

Die Cornea hat noch in schmaler Randzone ihren regelmässigen Epithelbelag, nach der Mitte zu schwinden zuerst die obersten Schichten, dann die übrigen. Der vordere Theil zeigt die vordere Glaslamelle entblösst. In der Mitte der Cornea ist ihre hintere, ca. $^1/_3$ der Dicke umfassende, Schicht kernlos, während die Schichten über dieser Necrose zunächst eine stärkere interlamelläre, sodann eine ganz diffuse Infiltration bis zur Vorderfläche zeigen. Zugleich zieht sich diese Infiltration schmäler werdend nach dem Rande der Cornea hin, indem sie sich zugleich auf die hinteren Schichten beschränkt. Die vordere Glaslamelle ist im Centrum eine Strecke weit undeutlich. Die Kerne der infiltrirenden Zellen zeigen überwiegend Leukocytentypus. Wo viele liegen, sind die Lamellen durch breite lanzettliche Spalten auseinander gedrängt.

---

[1]) Dieselben wurden um die bei Anwendung der Weigert'schen Methode sonst leicht eintretende Kräuselung zu vermeiden, nach Dr. Banholzer's (Zürich) Vorgang auf collodiirte Objectträger aufgeklebt und die Uebertragung z. Th. nach Weigert mit Closetpapierstreifen, die Fixation nach Summers mit Aetherdämpfen vorgenommen.

Die Membrana Descemeti ist überall, ihr Endothel nirgends erhalten. An dem einen Rande der Hornhaut ist sie eine Strecke weit abgelöst und die kokkenhaltige Eitermasse, welche zwischen der Peripherie der Iris und der Cornea liegt, schiebt sich zwischen sie und das Stroma corneae hinein, wobei zugleich die ganze Vorderfläche der abgelösten Glashaut von einer compacten Kokkenschicht überzogen ist, welche etwa halb so dick ist, als die Membrana Descemeti selbst. Feine Spalten in der Descemeti zeigen noch besondere Kokkenfüllung. Auch die entsprechende Hinterfläche des Corneastroma's zeigt einen dünneren Kokkenbelag, während nur ganz unbedeutende Einlagerungen der Organismen im Corneastroma selbst vorhanden sind.

In der vorderen Kammer liegt, wenn man von dem Rande absieht, eine wahre Reincultur von Streptokokken, deren Ketten ein wahres Filz- oder Filigranwerk darstellen, ohne dass eine besondere Zwischenmasse hervortritt. Dicht hinter der Cornea liegt ungefärbtes, körniges Material. Die Streptokokkenmasse liegt frei (geschrumpft?), ihre Randschicht zeigt das Filzwerk viel dichter gewoben, so dass die Ketten undeutlich werden, während gegen die Mitte das umgekehrte Verhalten vorkommt. Dabei treten jedoch viel mehr ungefärbte und blasse Kettenkokken auf, jedoch nicht überall. In der Mitte dieser Masse spärlich, häufiger auf der hinteren Schicht dieser Masse, sehr reichlich jedoch an den seitlichen Rändern finden sich Kokken in rundlichen Klümpchen von der Grösse und dem Aussehen der Phagocyten vor, wobei nur hie und da Kern und Zelle sicher zu sehen ist. Spärlich eingestreut sind bräunliche Pigmentkörnchen und zerfallende Pigmentzellen. Der Winkel zwischen Iris und Cornealrand ist ausgefüllt mit einer Masse, deren äusserster Theil überwiegend aus Fibrin besteht, während der centrale fast ganz aus Eiterzellen zusammengesetzt ist. Von diesen zeigen die der Mitte näher gelegenen wieder stärkeren Kernzerfall und an der Grenze gegen die Kokkencultur sind besonders reichliche Plagocyten, welche auch in Strassen in die Eitermasse streifenförmig hineingehen. In dem Eiter sind ausserdem zerstreut ziemlich viele, aber kürzere Kokkenketten vorhanden, doch weit spärlicher als in der „Reincultur", im Fibrin sind sie auch spärlicher, überhaupt nehmen sie gegen die Peripherie dieses Exsudats hin bedeutend ab.

In der Pupille selbst liegt eine feinkörnige Masse mit vielen braunen, feinen Körnern, kürzeren Kokkenketten und verschieden grossen pigmentirten Ballen. Ein eigenthümliches Bild bietet die Iris, welche sehr reichliche Kokkenmassen in ihrem Gewebe enthält, jedoch nur ganz vereinzelt an einer Stelle des äussersten Randes in wenigen Schnitten ein, resp. zwei scharf begrenzte wurstförmige Massen zeigt, welche der ganzen Form nach Gefässfüllungen bakterieller Natur entsprechen. Dabei ist jedoch die Gefässwand selbst nicht mehr zu erkennen. Ausserdem finden sich aber sehr mächtige und zahlreiche grosse Kokkenmassen im Gewebe der Iris vor, welche einen grossen Theil des Irisdurchschnittes einnehmen können. Sie liegen überwiegend in der vorderen Schicht. Theils stellen diese Massen dicht neben einander gelegene, aus kleineren Ballen zusammengesetzte Klumpen dar, welche in der vorderen

Schicht der Iris eingelagert sind und an welche sich eine diffuse Ausbreitung in und auf der oberflächlichsten Schicht der Regenbogenhaut anschliesst. Stellenweise dringen auch gröbere Kokkenmassen durch die halbe Dicke der Membran in das lockere Irisstroma hinein und nehmen dabei eine etwa traubige, an Talg- oder Brunner'sche Drüsen erinnernde Form an, indem sie sich in der Tiefe ausdehnen. An einzelnen Stellen dringen sie bis nahe an die hintere Fläche vor. Auch streifen- und dicht netzförmige Massen kommen vor, sowie diffusere Ausbreitungen. An einer Stelle ist das Gewebe der Iris in seiner ganzen Dieke wie ausgelöscht und durch eine Masse ersetzt, welche aus vielen Kerntrümmern, Pigmentkörnchen und wenig Kokken und Eiterzellkernen besteht. Diese Eitermasse stellt die Verbindung zwischen der in der vorderen Kammer und der zwischen Iris und Corpus ciliare gelegenen dar. Sie liegt nahe dem Rande der Iris auf der Seite der Scleralperforation. Nirgends kann man diese Organismenmassen exact in den Gefässen nachweisen. Stets lösen sie sich an den Rändern auf und nirgends ist eine sie umschliessende Gefässwand zu sehen. Im Gegentheil, die Gefässe sind durch ihre dicke Wand recht gut zu erkennen und oft sind sie von Kokkenmasson ganz dicht umhüllt, ohne dass ihr Lumen solche enthält. Die Form der Kokkenmassen entspricht auch gar nicht der radiären Ausbreitung der Irisgefässe. Man gewinnt im Gegentheil den Eindruck, als lägen sie im Stroma und seien in dessen lockeres Gewebe von multipeln Stellen aus hineingewachsen.

Mit Ausnahme der Muskeln des Sphincters färben sich nur an wenigen Stellen die Kerne des Gewebes. Eine Ausnahme von dem oben beschriebenen Verhalten bildet nur hie und da eine horizontal verlaufende, breite, streifenförmige Kokkenmasse, welche manchmal den Eindruck macht, als läge sie in einer Röhre (Vene), jedoch ist nie eine Wandung zu erkennen.

Rundzellige Infiltration fehlt.

Das Pigmentepithel der hinteren Fläche ist theils gut erhalten, theils sind statt der Zellen nur verwaschen begrenzte Häufchen von Pigmentkörnern zu sehen.

Auch an der Wand der Arterien tritt keine Kernfärbung ein. Im Lumen finden sich theils fibrinöse Massen, theils spärliche weisse und rothe Blutkörperchen und hyaline obturirende Thromben. Die Pigmentzellen des Stroma's zeigen theils ihre normale schlanke Form, theils stellen sie plumpe Klümpchen dar.

Eine erhebliche Eitermasse gemischt mit kurzen Kokkenketten, die gegen die Zellen an Menge zurücktreten und mit Fibrin, liegt zwischen Ciliarkörper und Linsenkapsel. Auch klumpiges Pigmentepithel ist beigemischt. Von der Untersuchung der Linse, die vor dem Schneiden entfernt wurde, wurde abgesehen.

Der Ciliarkörper steckt in dieser Masse, zeigt theilweise Verlust des Pigmentepithels, weite, mit rothen Blutkörperchen gefüllte Gefässe, aber weder zelliges Infiltrat noch Kokken.

Der Tensor chorioideae ist so gut wie normal.

Im Glaskörperraum liegen innerhalb des Retinatrichters enorme schon makroskopisch auffallende Kokkenmassen, wahre Reinculturen, theils in dichten Klumpen, theils und zwar häufiger in mehrfach geschichteten Streifen, welche allem Anschein nach auf der Innenfläche der Retina gebildet, künstlich abgelöst worden sind, als bei der Herausnahme des Bulbus ein Glaskörperverlust eintrat. Diese Massen bestehen aus einem Gewirr von Kokkenfäden, daneben sind wolkige Massen und aus Kokkenpulver und kurzen Ketten bestehende mehr diffuse Anhäufungen vorhanden. Zum Theil sind diese Massen nur aus den Mikrokokken zusammengesetzt, zum Theil ist auch eine feinkörnige nicht färbbare Masse beigemischt oder kernlose Kügelchen von der Grösse weisser oder rother Blutkörper oder massenhafte Chromatintrümmer, seltener Fibrin. An einzelnen Stellen sind auch Eiterkörper vorhanden und von diesen zeigen die den Kokkenmassen näher gelegenen Phagocytose.

Die Retina ist von der Chorioidea trichterförmig abgehoben, sie haftet noch am Rande der Papille und theilweise an den Ora serrata. In ihrem Verlauf zeigt sie mehrfach Continuitätstrennungen, welche durch stark kokkenhaltigen Eiter ausgefüllt sind. Manchmal sind diese Perforationen ganz unvermittelt, an anderen verändert sich dagegen an ihren Rändern die Netzhaut bis zur Unkenntlichkeit und Kokken und Eiter ersetzen ihr Gewebe allmälig. Von der Netzhaut sind sonst deutlich zu erkennen die Limitans externa und die Kerne beider Körnerschichten. Die Zwischenkörnerschicht und die innere moleculäre zeigen ein ungefärbtes feinfädiges Gefüge. In der Nähe der Sehnerven ist die Nervenfaserschicht erkennbar. Die Ganglienzellenschicht dagegen nur hie und da. Ebenso ist die Schicht der Stäbchen und Zapfen meist nicht vorhanden oder nicht differenzirbar. Nur auf der Seite gegenüber der Scleralperforation ist eine Strecke weit vorn die Jakob'sche Haut erhalten. In den inneren Lagen treten wesentlich nur die Blutgefässe hervor.

Die Veränderungen der Retina zeigen ein buntes Bild. Kokkenfüllungen in Gefässen zeigen sich nirgends. Dagegen sind alle Gefässe prall mit rothen Blutkörpern gefüllt, so weit sie nicht selbst nekrotisch in nekrotischen Gewebstheilen liegen. Im letzteren Fall enthalten sie fibrinöses oder hyalines obturirendes Material. In den inneren Schichten der Membran sind vielfach ausgedehnte Blutungen in undeutlichem Gewebe und mit abgeblassten Blutzellen vorhanden. Streckenweise erlischt die Kernfärbung in der ganzen Membran, besonders wo Blutungen und Kokkenanhäufungen vorhanden sind. Die Continuitätstrennungen enthalten zum Theil auch ein Gemisch von feinkörnigem Material, Kokken und Chromatinpulver. Die Ränder sind dann dicht mit Kokken belegt. Zum Theil liegen die Kokken auch hier in kleinen Klümpchen, ohne dass man die Zellkerne von Phagocyten sieht. Rundzellige Infiltration in undeutlichem Gewebe findet sich wesentlich nur in der Nähe der Papille, dagegen ist eine stark kokkenhaltige Eitermasse der Retina innen aufgelagert.

Im Gewebe der Netzhaut sind recht reichliche Kokkenmassen vorhanden und zwar sowohl diffus in den nekrotischen Stellen, wie als diffuse Fortsetzungen der Auflagerungen auf der inneren, seltener auf der äusseren Fläche, endlich in Gestalt besonderer Anhäufungen. An einer ziemlich langen Strecke

sind solche hauptsächlich an Stelle der Zwischenkörnerschicht, der inneren Körnerschicht und der inneren Molecularschicht gelegen, in Gestalt sehr dicht stehender, abgerundeter, plumper, zum Theil mit einander verbundener, stabförmiger Massen, welche quer zur Oberfläche der Membran verlaufen. Unter diesen sind der Oberfläche parallel gerichtete Anhäufungen zu sehen. Aehnliche Stellen kehren mehrfach wieder, theils mit mehr ballenförmiger, theils mit streifiger Anordnung der Organismen, nirgends aber gelingt der Nachweis der Kokken in einem noch erkennbaren Gefäss, selbst wenn die Streifen einem solchen parallel gehen oder ringförmig einen Gefässquerschnitt umgeben.

Vorn an den Ora serrata findet sich auch eine Stelle, an welcher im Zusammenhang mit den dicken Kokkenmassen am Ciliarkörper die innere Schicht der Netzhaut eine der Fläche parallele streifenförmige Kokkenmasse zeigt, während die äussere von massenhaften schmalen, dicht stehenden, quergerichteten Ausläufern derselben durchsetzt ist.

Auf der Papille sind auch eine Anzahl nicht dicht gelegener, kurzer Kokkenketten aufgelagert.

Der Opticus zeigt ausser starker Füllung der Arteria und Vena centralis retinae nur eine geringe leucocytäre Infiltration um die Gefässäste in der Papille, sowie spärliche mit Kokken gefüllte Phagocyten und kleine Kokkenansammlungen in seiner subduralen Lymphscheide.

Zwischen Retina und Chorioidea ist ein weiter Raum, der aber ausser den seinen Wänden aufgelagerten Kokken nur Celloidin enthält. Hieraus folgt, dass die Netzhaut in der bereits oben angegebenen Weise erst postmortal abgelöst worden ist.

Das Gewebe der Chorioidea zeigt im Wesentlichen nur eine sehr starke, rundzellige Infiltration in allen Theilen. Die sternförmigen Pigmentzellen treten gut hervor.

Die Gefässe sind mehr oder weniger deutlich zu erkennen. Die Suprachorioidea zeigt geringere Infiltration. In der Gegend der Rupturstelle ist die Aderhaut dicht von rothen Blutkörpern durchsetzt, structurlos, die Pigmentzellen sind in runde Klümpchen verwandelt. Die Lamina pigmentosa fehlt zum grossen Theil ganz. Am besten ist sie vorn erhalten, wo Retina und Chorioidea noch eine Strecke weit an einander liegen. Sonst haftet sie, wo noch vorhanden, stückweise an der einen oder anderen Membran. Die Chorioidea haftet auf der einen Seite am Aequator, auf der anderen weiter hinten an der Sclera, sonst ist sie abgehoben. Von den so entstandenen Spalträumen ist der eine vordere mit Blut gefüllt, der andere enthält kokkenhaltigen Eiter. Von den hinteren Spalträumen enthält der eine spärliche Kokken mit Eiterzellen, der andere etwas reichlichere und abgelöste Pigmentzellen. Zugleich ist dieser letztere Spaltraum von aufgefaserter Suprachorioidea durchzogen und in die benachbarten Lücken der aufgelockerten Suprachorioidea setzen sich diese Anhäufungen von Mikroorganismen noch fort.

Kokken in Gefässen sieht man nirgends. Ueberhaupt finden sich nur an zwei Stellen der Membran und zwar jedesmal correspondirend mit Durchbrechungen der Retina durch gröbere Kokken-Eitermassen, einige gröbere

wurstförmige, zum Theil in anastomosirende Massen aufzulösende dichte Kokkenanhäufungen, welche theils in der innersten Schicht der Chorioidea liegen, theils auch nach innen vom Pigmentepithel.

Die Sclera ist von allen Membranen am wenigsten verändert. Im Ganzen ist sie normal, nur in ihrem vordersten Theile besteht rundzellige Infiltration. ebenso im geringeren Grade um die Ciliargefässe. Auf der einen Seite vorn ist eine flache Infiltration der inneren Schichten eine Strecke weit vorhanden, gemischt mit spärlichen Kokken und zerfallenen Pigmentzellen. Die an die Perforation angrenzende Stelle ist dagegen in grosser Ausdehnung ohne erkennbare Structur und meist sehr dicht mit Eiterzellen durchsetzt, die nicht eben reichliche, nur kurze Ketten bildende Kokken einschliessen. Die Rissstelle zeigt aufgefaserte kernlose Lamellen und eine wahre Kokkencultur. In einigen Schnitten ist auch ein Stück von der Rissstelle entfernt eine grosse Anzahl compacter Kokkenmassen in erweiterte, etwas geschlängelte Interlamellärspalten der inneren Scleraschicht bis zu erheblicher Tiefe eingelagert.

Die rechtsseitigen Axillardrüsen zeigen erweiterte Sinus mit gequollenem Endothel, jedoch sind in diesen Räumen keine Kokken vorhanden. Spärlich finden sich solche im Lumen von Arterien und Venen, der Marksubstanz wandständig angelagert.

Das Kniegelenk, die Bursa praepatellaris und der subperiostale Abscess wurden nicht mikroskopisch untersucht.

Es sei hier noch bemerkt, dass in allen bisher besprochenen Herden der verschiedenen Organe die Kokken, wo sie nicht zu compact lagen, als Streptokokken gut zu erkennen waren.

Die mikroskopische Untersuchung der Nieren wurde besonders eingehend vorgenommen, um darüber in's Klare zu kommen, ob die gelben meist direct auf die Ausscheidung der Eiterkokken bezogenen Streifen wirklich im Lumen der Harnkanälchen gelegenen Kokken, oder Anhäufungen dieser Organismen in den Vasa recta oder beiden ihre Entstehung verdankten. Nachdem schon v. Recklinghausen bei Sepsis Kokken in Harnkanälchen nachgewiesen, war namentlich Orth entschieden für diese Localisation eingetreten und Krause, Ribbert und Orth-Wyssokowitsch hatten sie durch Injection fein emulsirter Culturen in das Blut bei Thieren künstlich erzeugt. Offenbar waren jedoch einige Zweifel laut geworden, sonst wäre wohl Orth (Verhandl. d. Gesellsch. deutscher Naturforscher und Aerzte, 63. Versamml. zu Bremen 1890, S. 185 und 186) nicht neuerdings besonders eingehend und nachdrücklich für seine Auffassung wieder eingetreten.

Hanau (mündliche Mittheilung) war an älteren Präparaten sich nicht ganz klar über diesen Punkt geworden, da ihm die Bilder, welche er an Längsschnitten der Nierenpapillen erhalten hatte,

nicht deutlich genug erschienen, so oft er sie auch mit Berücksichtigung der von Orth angegebenen Momente wieder untersuchte.

Auch an unserem Objecte erhielten wir zuerst an Längsschnitten keine befriedigenden Ergebnisse, bis uns exacte Querschnitte völlige Klarheit darüber brachten, dass der grösste Theil der Kokken in den geraden Harnkanälchen lag, ein anderer allerdings auch in Vasa recta, so lange natürlich die eiterige Schmelzung nicht das Gewebe zerstört hatte.

In Querschnitten gelingt es leicht Harncanälchen zu finden, in welchen dem vollkommen intacten Epithel wenige kurze Kokkenketten (von etwa 4, höchstens 6 Gliedern) neben einzelnen Doppelkokken aufliegen. Sie sind alsdann in einer feinstgranulirten Masse enthalten, welche sich in Gestalt breiter Züge von einer Seite zur anderen spannt. Ein Theil der Kokken liegt jedoch im Plasma einer ihrer Art nach schwer zu bestimmenden Zelle, die sehr blass und schlecht abgegrenzt und nur durch ihren stärker gefärbten Kern deutlich dem Epithel aufliegt, wahrscheinlich ein Leukocyth (Fig. 1). Die meisten dieser Kanälchen sind gerade und namentlich Sammelröhren, selten ist einmal eine Schleife darunter.

Aehnliche Bilder geben Fig. 2 und 3 wieder, welche die Anhäufung discreter und nicht eben reichlicher Kokkenketten im Lumen einer Schleife (Fig. 2) resp. eines geraden Kanälchens (Fig. 3) innerhalb einer etwas matten, homogenen Masse zeigen, ohne dass irgend eine Epithelläsion vorliegt oder ein zelliger Inhalt im Lumen. Diese Stadien dürften als die ersten Anfänge der intracanaliculären Ansammlung der Kokken zu betrachten sein, wobei allerdings der Einwand möglich wäre, dass es sich um letzte Ausläufer gröberer compacter Kokkenmassen handle. Auf Grund der einzelnen Querschnitte lässt sich das nicht entscheiden, Längsschnitte sind — wenn nicht ein besonders günstiger Zufall mitspielt — ganz unverwendbar, weil in dünnen die einzelnen Kanälchen nicht zu verfolgen sind und in dicken das Bild unklar wird, nur eine Serie von Querschnitten könnte eine Entscheidung bringen. Diese muss der Zukunft überlassen bleiben, weil wir unser Material schon für die Feststellung der Lage der Kokken überhaupt verbraucht haben. Uebrigens gewann man durch die Mikrometerschraube mehr den Eindruck, als handle es sich um isolirte erste Anhäufungen.

An diese Bilder schliessen sich gröbere an, welche von den bisher beschriebenen abweichen, 1) in Bezug auf die Menge der Organismen, 2) in Bezug auf deren Lage, 3) in Bezug auf das Verhalten des Epithels der Kanälchen und des übrigen Gewebes, 4) in Bezug auf das Auftreten zelliger Elemente im Lumen der Kanälchen resp. von Leukocytheninfiltration in deren Umgebung.

Diese 4 Zustände können, aber müssen sich nicht combiniren. So kann es zunächst ohne besondere Vermehrung der Organismen und bei freiem Lumen zu einer Einlagerung derselben in den Leib der Epithelien kommen (Fig. 4),

deren Kerne zugleich fehlen. An dieses Bild lässt sich ohne Zwang Fig. 5 anreihen, ein Sammelröhrchen, in welchem wir bei a eine kleine dichte Anhäufung von Kokken im Leib einer noch kernhaltigen Epithelzelle sehen. Bei b Einlagerung deutlicher Kettenkokken auf oder zwischen gleichfalls noch kernhaltige Epithelien. Bei c ist schon starkes Verblassen der Kerne eingetreten, bei d sind noch kernlose Klümpchen an Stelle der Zellen zwischen den Organismen vorhanden. Bei e sind schon Lücken im Epithel mit Kokkeneinlagerung. Bei f fehlt endlich das Epithel schon ganz und Kokkenschnüre der Membrana propria aufgelagert nehmen seine Stelle ein. Mit der Zahl der Kokken nimmt im Allgemeinen die Ausbildung schöner Ketten zu.

Die Figuren 6—9 zeigen weiterhin einerseits das Auftreten zahlreicher Leukocythen im Lumen, in deren Leib dann überwiegend die Kokken eingelagert sind, während zugleich eine bedeutende Zunahme der Organismen selbst sowie ihres zerstörenden Eindringens in's Epithel demonstrirt wird. Fig. 6 zeigt eine beträchtliche Anhäufung der Phagocythen im Lumen, daneben bei a kernlose, schollige Elemente. Die Kokken bilden selbst in den Zellen z. Th. kurze Ketten, bessere allerdings, wo sie frei liegen (b) oder wo sie in dem Epithel liegen (c). — Fig. 7 zeigt dasselbe Verhältniss, nur sind die betreffenden Zustände bedeutend gesteigert. Das Epithel ist noch vorhanden, obschon die Kokken besonders bei a schon bis zur Membrana propria vorgedrungen sind. Fig. 9 zeigt einen hyalinen Cylinder in der Mitte, die Phagocythen umgeben ihn. Von dem Epithel ist, ohne dass die Zahl der Organismen eine besonders grosse wäre, schon viel zerstört. Bei a sind noch deformirte Zellen mit verzerrten Kernen übrig geblieben, bei b eigenthümliche Vacuolen oder tropfenartige Dinge zu erkennen (Spirituspräparat!). Sonst substituiren die Phagocythen einfach das Epithel. Für den gleichen Vorgang ist Fig. 8 besonders instructiv, in welcher das Lumen durch kokkenhaltige Eiterzellen ausgefüllt ist, die nach rechts hin und am Rande der Anhäufung noch kernhaltig, in der Mitte kernlos (nekrotisch) sind. Die stärkste Kokkenanhäufung betrifft die Grenze des lebenden und todten Eiters. Wir können also vielleicht annehmen, dass der todte Eiter der älteste ist und sowohl seine Zellen mit der Vermehrung der Kokken abgestorben, als auch, dass diese Eindringlinge selbst mit untergegangen sind (Analogie z. B. mit dem Tuberkel), während diese letzteren in der Peripherie vorrücken. Der Epithelring ist nur oben und etwas auf der rechten Seite lebend vorhanden, bei b aber schon von den Kokken invadirt. Bei a ist nekrotisches Epithel mit wenigen Organismen, bei c liegen sie schon reichlich in einer Epithellücke (analog der Wiedervermehrung der Tuberkelbacillen in manchen Erweichungen des Käses), bei d wird das Epithel auf eine grössere Strecke von Phagocythen ersetzt.

Diese Bilder gehören zu den häufigsten. Dass indess die Epithelzerstörung der Vermehrung der Organismen nicht parallel gehen muss, zeigt in Fig. 10 ein gerades Kanälchen, welches, wenn wir die Strecke a mit Invasion, Lückenbildung und Ablösung des Epithels abrechnen, noch normales Epithel trotz einer compacten und nur am Rande sich in Gruppen auflösenden Kokkenfüllung zeigt. Der Durchschnitt ist überdies etwas schief. Fig. 11 zeigt neben

etwas lückenhaftem Epithel bei geringer phagocythärer Kokkenanhäufung grössere offenbar aus höheren Theilen des Kanalsystems stammende Epithelmassen losgelöst im Lumen.

Die kokkenhaltigen Vasa recta liegen gruppirt. Gewöhnlich sind mehrere benachbarte mit Kokken, jedoch in verschiedenem Grade gefüllt. Z. B. findet sich in einem Schnitte ein Vas rectum voller Phagocythen (vergl. Fig. 12) mit vollkommen intacter Wand und Umgebung. Von den benachbarten Vasa sind drei noch mit Blut gefüllt, ein viertes dagegen vollkommen durch einen Kokkenpfropf verstopft, aber an der Dicke seiner Wand von einem Harnkanälchen zu unterscheiden. Die nächste Umgebung dieses letzteren ist ebenso wie die Gefässwand kernlos, nur mit wenigen Chromatintrümmern versehen. Auf der einen Seite stösst das Gefäss an Harnkanälchen, die zwar keine Bacterien enthalten, aber deren Epithel meist abgefallen ist und nur zum kleineren Theil noch mit zackig geschrumpften, dunkleren Kernen aufsitzt. Das Lumen und die Epitheldefecte sind von Leukocythen eingenommen. Auch im interstitiellen Gewebe finden sich am Rande der Nekrose Leukocythen, wenn auch weniger reichlich. Die diesen eben beschriebenen benachbarten Vasa recta enthalten z. Th. wandständige Leukocythen, z. Th. sind sie mit undeutlich conservirtem Blut gefüllt. Solche Bilder kehren vielfach wieder. Es kommt weiterhin zur Zerstreuung der deutlichen Streptokokken in der Nachbarschaft und zum allmäligen Untergang der Structur des Gewebes der Umgebung mit Zunahme der Infiltration. Manche Vasa recta enthalten auch hyaline Thromben, die theils violett werden, theils die Carminfarbe annehmen. Theils sind sie homogen cylindrisch, theils aus verschiedenen Klumpen oder aus groben Balken zusammengesetzt, meist nicht obturirend. Ein Theil löst sich auch in fädiges Fibrin auf.

Auf Längsschnitten kann man öfters kurze seitliche Verzweigungen der Coccenmassen sehen, die offenbar Gefässästen entsprechen. Alsdann erscheint aber die Umgebung eiterig geschmolzen. Auf diese Weise kommen streifenförmige Abscesschen zu stande. An einer Stelle findet sich ein ganzer nekrotischer Fleck kernlosen Nierengewebes mit bis zur Unkenntlichkeit vereiterter Umgebung. Innerhalb der Nekrose sind eine grosse Anzahl überwiegend noch scharf begrenzter Kokkenstränge, meist quergetroffen vorhanden. Eine deutliche Wandung fehlt bei denselben, meist entspricht ihr Querschnitt mehr Gefässen. Bei andern ist er jedoch nur auf Harnkanälchen zu beziehen und die Kokken liegen in ihnen alsdann mehr wandständig z. T. in kleinen Haufen die Form von Epithelien wiedergebend oder mehr locker angehäuft. Vielfach gelingt jedoch die Differenzirung der Hohlräume nicht mehr. Oefters finden sich Blutungen, bes. gegen die Papillen hin, die das interstitielle Gewebe infiltriren und die Harnkanälchen auseinanderdrängen. In diesen ist kein Blut vorhanden. Die Gefässe sind dabei prall gefüllt. Die Epithelien der Kanälchen sind dabei oft in toto stark abgehoben. Zweimal war in einem solchen haemorrhagischen Herde eine grössere unvollkommencirkulär wandständig, hyalin balkig thrombosirte Vene zu sehen, in andern eine stark mit Blut gefüllte.

Andere Gefässe enthalten ganze Massen freier Kokkenketten. Auch schon

vor praller Füllung und bei Phagocythose kann Nekrose der Wand und Eiterung vorhanden sein. Im Lumen der Harnkanäle finden sich oft hyaline Cylinder und feinkörnige nicht immer deutlich cylindrische Massen.

In der Nierenrinde konnten wir ebensowenig wie Orth Kokken finden. Es findet sich nur spärliches feinfädiges Material in Harnkanälchen, also kein nennenswerther Befund. Höchstens fällt auf, dass die Epithelien alle etwas seitlich von einander entfernt sind. (Leichenerscheinung?) Zu manchen Kapseln befindet sich ein wenig feinkörnige Masse (Eiweiss.)

Sehen wir von der später zu erörternden Parotitis ab, so ergab die mikroskopische Untersuchung des gesammten Materials

1. eine Bestätigung des bakteriologischen Befundes, indem in allen bisher beschriebenen Organen und deren Eiterherden Streptokokken und zwär nur solche in der bekannten näheren Beziehung zu den pathologischen Gewebsveränderungen nachgewiesen wurden.

2. Zeigte sich — wenn wir von der Niere absehen —, dass ohne Zweifel eine Invasion der einzelnen Organe durch die Mikroorganismen auf dem Blutwege stattgehabt, soweit nicht etwa durch vorgeschrittene Schmelzung der Nachweis dieses Vorganges in Folge Verwischung der intravasculären Lage der Pilze unmöglich geworden war. Ferner, dass es sich nicht etwa um eine embolische Einkeilung mikrokokkenhaltiger Pfröpfe gehandelt hat, sondern um eine metastatische Ablagerung auf der Innenfläche des Gefässrohrs, zuerst in wenigen Exemplaren, durch deren Auswachsen dann erst die sogenannte bakterielle Gefässinjection zu Stande gekommen ist (v. Recklinghausen, Klebs).

Dementsprechend fanden sich auch in der von gröberen Veränderungen freien Lunge schon Ablagerungen weniger Kokken wie einzelne compacte Capillarpfröpfe vor. (Klebs giebt auch schon das Vorkommen solcher in einfach collabirten, noch nicht entzündeten Theilen der Lunge an). Am besten war die intravasculäre Füllung in manchen Muskelpräparaten ausgeprägt. Es nimmt dies nicht Wunder, wenn man das offenbar sehr verschiedene Alter der verschiedenen Muskelherde bedenkt. Umgekehrt waren im Auge die Kokkenfüllungen der Gefässe äusserst spärlich, trotz oder vielleicht gerade im Einklang mit ungeheuren Menge von Mikroorganismen, welche sich in wahrer Reincultur im Humor aqueus und im Corpus vitreum vorfand. Dass dieselben schon während des Lebens so üppig ausgewachsen waren, ist abgesehen von ihrer Beziehung zu den Eiterzellen (Phagocythose) unbestreitbar, da ja das

Auge sehr bald nach dem Tode mit Eis gekühlt wurde. Soweit man aus der jetzigen Anordnung der Organismen Schlüsse ziehen kann, hat die Ablagerung derselben in Gefässen der Iris stattgefunden und in solchen der Retina. In der ersteren waren ja die noch bestehenden intravasculären Anhäufungen zu sehen und in beiden Membranen auch die meisten und dichtesten Massen in festem Gewebe. Die Chorioidea war offenbar nur sehr wenig betheiligt. Die völlig vereiterte Stelle in der Iris — welche genau einem von Hernheiser als Abscess beschriebenen und abgebildeten (Fig. 6 seiner Abhandlung) Herde allerdings der Retina entspricht[1]) — ist offenbar in der gleichen Weise zu deuten, wie es dieser Autor gethan, welchem wir die neueste und eingehendste Arbeit über metastatische Ophthalmie verdanken. Principiell Neues hat unsere Untersuchung des metastatisch vereiterten Auges nicht ergeben. Die Befunde früherer Bearbeiter finden sich in Hernheiser's Abhandlung wiedergegeben (Ueber metastatische Entzündungen im Auge und die Retinitis septica Roth. Prager Zeitschr. für Heilkunde. 1893).

3. In Bezug auf die Beschaffenheit der Nierenherde sei auf das oben bereits Gesagte verwiesen. Interessant war in denselben das frühzeitige Auftreten und die grosse Ausbreitung der Phagocythose auch gerade im Lumen der Harncanälchen. Die Ausscheidungsstreifen in der Niere geben übrigens mit Berücksichtigung der oben bereits citirten Versuche und ihres Auftretens gerade bei septicämischen Formen der Blutvergiftung (im alten Sinne) in gewissem Grade eine weitere Stütze für die Auffassung, dass in unserem Falle die Organismen in feinerer Vertheilung im Blute circulirend sich an Praedilectionsstellen abgelagert haben und nicht im Sinne der classischen Pyämie als Pfröpfe verschleppt und embolisch fixirt worden sind.

4. Dem Gesammtcharakter nach gehört unser Fall einer selteneren Unterart der Pyämie an, welche früher, wie es scheint, wenig beachtet worden ist. Es hat zuerst wohl Nicaise 1877 (soweit wir aus dem Citat seiner in der Revue mensuelle de médecine et de Chirurgie erschienenen Arbeit in den Transactions of the pathol. society of London — das Original war uns leider nicht

[1]) Aehnliche Herde fanden wir ja auch in der Netzhaut.

zugänglich — sehen können) unter Mittheilung von drei eigenen Fällen das Bild dieser infectiösen oder malignen Myositis genauer festgestellt. Er beschreibt die Krankheit als eine besondere Form acuter diffuser eiteriger Entzündung verschiedener Theile des Muskelsystems mit schweren Allgemeinsymptomen, die rasch tödtlich verläuft. Der Bericht der Septicämiecommission der Londoner pathologischen Gesellschaft (Transactions Bd. XXX. 1879) führt nur einen einzigen eigenen Fall auf, welcher auch genauer anatomisch untersucht wurde. Eine ausführlichere Arbeit „Ueber idiopathische acute eiterige Muskelentzündung" wurde dann von E. Walther 1887 (Deutsche Ztschr. f. Chir. Bd. 25. S. 260) veröffentlicht, in welcher der Autor 18 Fälle aus der Literatur und einen eigenen aus der Freiburger Klinik (Maas) unter diesen Begriff subsummirt, von welchen 8 tödtlich verliefen und 11 heilten. Es ist indessen in dieser Publication der Krankheitsbegriff nicht in dem gleichem Sinne gefasst, wie in der französischen und englischen Arbeit, welche Walther beide entgangen sind. Bei Walther ist nämlich in zwei Fällen das Herz allein befallen und nur in drei Fällen waren multiple getrennte Eiterherde an verschiedenen Stellen des Muskelsystems vorhanden. Es sind also unter den Fällen dieses Autors eine grössere Anzahl mit nur einem vereinzelten Muskelabscess und er hebt auch ausdrücklich die üble Prognose jener multiplen Vereiterungen diesen leichteren Fällen gegenüber hervor. Während der Niederschrift dieser Arbeit erschien noch ein ausführlicher Vortrag von A. Fränkel „Ueber eigenartig verlaufene septicopyämische Erkrankungen nebst Bemerkungen über acute Dermatomyositis" (Deutsche med. Wochenschr. 1894. No. 9—11) gehalten im Verein für innere Medicin in Berlin, an welchen sich eine Discussion anschloss. Fränkel berichtet über 3 tödtliche Fälle von Dermatomyositis resp. Myositis, hervorgerufen durch Streptokokken, von welchen 2 eiterig sind und genau zu den Nicaise'schen passen, während der dritte nur ödematöse und blutige Infiltration zeigte. Der Autor setzt diesen letzten in eine Reihe mit den von E. Wagner, Hepp und Unverricht beschriebenen nicht eiterigen, klinisch der Trichinose sehr ähnlichen Erkrankungen an multipler Muskelentzündung. Die Arbeit von Nicaise und diejenige der Londoner Commission citirt Fränkel auch nicht.

Die Eingangspforte der Mikroorganismen war in den frühe-

ren Fällen theils bekannt, theils auch verborgen geblieben — wie auch bei anderen septischen Infectionen — und Walther hatte deshalb manche Fälle als „idiopathisch“ bezeichnet. Speciell sei übrigens hervorgehoben, dass in zweien der von Fränkel beobachteten Fällen die Allgemeininfection von einer Otitis media ausging, also von einer Affection, die unter Umständen erst bei sorgfältiger Untersuchung gefunden wird.

Das Krankheitsbild ist verschieden, je nachdem die Allgemeinsymptome hervorstechen (ein Fall wurde z. B. für Typhus gehalten), oder sich intra vitam schon die Muskelherde durch Localsymptome verrathen. Es können ferner andere Effecte der septischen Allgemeininfectionen deutlicher hervortreten als die Muskelveränderungen. In diesem Punkte sei auf Walther's und Fränkel's Arbeit verwiesen.

Es giebt alle Uebergänge von der wesentlich musculären Localisation der pyämischen Erkrankung zu anderen Formen der Pyämie mit Muskelabscessen als Complication.

Soweit bis jetzt bakteriologisch untersucht wurde, sind Streptokokken als Krankheitserreger nachgewiesen worden. (3 Fälle von Fränkel und unser eigener.) Nur in der englischen Beobachtung werden Stäbchen beschrieben. — In histologischer Hinsicht werden von den englischen Beobachtern im Wesentlichen die gleichen Veränderungen, wenn auch nicht so genau beschrieben, wie wir es gethan — interfibrilläre zum Theil intravasculäre Lage der Organismenmassen, die ein Netzwerk bilden können, Degeneration und Vereiterung des Gewebes, selten waren die Pilze in das Sarcolemm eingedrungen. Aehnlich waren auch die von Rothmann und Aschoff erhobenen Befunde in den Fränkel'schen Fällen, nur dass die intravasculäre Lage von Kokken seltener constatirt wird und mehr diffuse Ausbreitungen beschrieben werden. Diese Differenzen werden wesentlich vom Alter des localen Processes abhängen. Es sei hier jedoch noch ausdrücklich auf die sorgfältige unter Köster ausgeführte Arbeit Fleischhauer's (Virch. Arch., Bd. 62, 1875, S. 386) verwiesen, dessen Fall zwar klinisch als Gelenkrheumatismus verlief, sich anatomisch jedoch als eine kryptogenetische Pyämie mit starker Betheiligung des Muskelsystems durch miliare Abscesse herausstellte. Dieser Fall hatte mit dem unserigen insofern auch noch weitere Aehnlichkeit,

als gleichfalls Ausscheidungsabscesse in den Nieren (mit deutlich intracanaliculärer Lage der Kokken), sowie miliare Abscesse im Herzen, Gelenkaffectionen und Parotitis vorhanden waren. Daneben war jedoch auch die Lunge durch miliare Abscesse und durch Infarcte betheiligt. Fleischhauer beschreibt gleichfalls die Abscesse innerhalb der Muskelbündel, nur die kleinsten sind punktförmig, die grösseren dagegen strichförmig parallel den Fasern, grössere Herde entstehen durch Confluenz. Er beschreibt speciell Kokkenfüllungen des Sarcolemms und bildet sie auch ab, desgl. den scholligen Zerfall der Muskelsubstanz. Ueber die intracapilläre Lage vermag er nichts zu sagen, weil der Process schon zu weit vorgeschritten war. Als wichtig sei noch hervorgehoben, dass in dem englischen Falle intra vitam schon im circulirenden Blut Bakterien mikroskopisch gefunden wurden.

5. Wir haben es offenbar bei der Pyämie mit musculärer Localisation, mit einer septischen Krankheitsform zu thun, welche in eine Untergruppe der Septico-Pyämie gehört, zu welcher ausserdem häufig die Endocarditis septica, die septische — sich mit der Myositis nicht ungern verbindende — Dermatitis resp. viele pyämische Exantheme, ein Theil der septischen, multiplen Gelenkeiterungen und der metastatischen Phlegmonen, vor allem aber auch die acute infectiöse Osteomyelitis und Periostitis und auch wohl manche diffuse metastatische septische Pneumonien zu rechnen sind. Es scheidet sich diese Gruppe von der reinen Septicämie, wie von den grob und fein embolischen Pyämie-Formen. Klebs hat sie bereits als endotheliale Mycose abgetrennt und ihr Gepräge beruht auf dem Zustandekommen der Localisationen durch Ablagerung der fein vertheilt circulirenden Organismen auf der Innenfläche des Gefässrohrs oder des Herzens und Auswachsen der zu dieser Fixation gelangten Bakterien zunächst im Gefässlumen resp. auf dem Endocard. Eine weitere Eigenthümlichkeit dieser Gruppe ist, dass in den einzelnen Fällen die Localisation gern besondere Provinzen des Gefässsystems bevorzugt.

Ueber die localen Ursachen dieser Ablagerungen sind wir erst zum Theil unterrichtet, immerhin wissen wir, dass locale Läsionen (Chauveau, dann Orth und Wyssokowitsch) Klümpchenbildungen der Organismen (Ribbert), besondere Ueppigkeit der Vas-

cularisation (Knochen junger Individuen bei Osteomyelitis) eine erhebliche Rolle spielen.

Für die Myositis septica hat Walther ausser Traumen noch stärkere Function der Muskeln als pathogenetisch wichtig hervorgehoben und wie wir glauben mit Recht. Bei Durchsicht der Anamnesen schien es uns, als ob die von dieser Affection Befallenen meist Individuen waren, welche nach Eintritt der Infection noch ihrer Arbeit nachgingen, sich bewegten. Aehnliches gilt auch für die Osteomyelitiker. Dass während der Thätigkeit der Organe die Blutzufuhr zu denselben durch Gefässerweiterung vermehrt wird, ist ja bekannt.

Die Parotitis gab uns Gelegenheit die Entstehung dieser Affection an einem neuen Beispiele zu prüfen. Hanau hatte in einer vor 5 Jahren (Ziegler's Beiträge zur patholog. Anat., Bd. IV) erschienenen Arbeit an 4 Fällen eitriger Parotitis, einem Falle doppelseitiger Submaxillaritis und einem Fall von Sublingualitis, durch die mikroskopische Untersuchung und die Berücksichtigung aller übrigen Momente den möglichst strengen Beweis dafür zu liefern gesucht, dass diese Entzündungen durch Einwanderung von Mikrokokken in die Speichelgänge, nicht aber, wie ein Theil der Forscher früher glaubte, auf dem Wege der Metastase entstanden waren. Die frühere Literatur findet sich in dieser Arbeit. Hanau bedauert jedoch, dass ihm bei Anführung derselben 2 Angaben entgangen sind.

In der oben bereits citirten Arbeit Fleischhauer's findet sich die Bemerkung, dass derselbe in seinem Falle bereits Mikrokokken innerhalb der Speichelgänge gefunden. Wenn wir diese Beobachtung der Vollständigkeit halber anführen, so sei dennoch nicht verschwiegen, dass dieser Befund in jenem Fall für sich allein nicht absolut beweisend war. Da Fleischhauer keine genauere Angaben über die topographischen Beziehungen zwischen Kokken und Organveränderungen macht, so hätten die Pilze vielleicht doch auf dem Wege der Ausscheidung in das secretorische Canalsystem gelangen können, besonders wenn man berücksichtigt, dass der Autor sie auch innerhalb der Blutgefässe der erkrankten Drüse vorgefunden hat.

Ferner haben E. Fränkel und Simmonds (Die ätiologische Bedeutung des Typhusbacillus. Hamburg und Leipzig. 1886. S. 22)

in einem Falle von Parotitis bei Typhus, sowie in einem solchen ohne Typhus den Staphylococcus flavus aus dem Eiter der Drüse in Reincultur gezüchtet. Sie ziehen hieraus den Schluss, dass die Typhusparotitis keine Aeusserung des specifischen Processes ist. Simmonds (Deutsche med. Wochenschrift, 1887, S. 154. Hamburg. ärztl. Verein, Sitzung vom 28. 12. 86) vervollständigte diese Angabe in so weit, als er auf Grund dieser Befunde die Einwanderung der Kokken vom Munde aus für wahrscheinlich hält, zumal für die Rachenulcerationen und die Mittelohrentzündung bei Typhus der gleiche Befund von beiden Forschern erhoben wurde.

Seit Hanau's Arbeit sind noch einige weitere Mittheilungen über unseren Gegenstand erschienen, welche sämmtlich zu dem gleichen Resultate gekommen sind: Hlava für die Parotitis bei Typhus exanthematicus (Sbornik lekarsky. Bd. III. 1890. pg. 151) und zwar unabhängig, wie mir Hanau auf Grund einer Besprechung, die er 1888 mit Hlava hatte, mittheilt, ferner P. Dittrich, welcher einen Fall von Parotitis nach Schädeltrauma und Pneumonie untersuchte (Wiener klinische Wochenschrift. 1891. IV. Jahrgang. pg. 378) und Ziegler (vgl. die neueren Ausgaben seines Lehrbuchs der pathologischen Anatomie). Endlich hat E. Fränkel (Jahrbücher der Hamburger Staatskrankenanstalten. Jhg. 1889. pg. 322. Leipzig 1890) mitgetheilt, dass er seit seiner ersten Publikation wiederum in 4 Fällen von Parotitis bei Typhus abdominalis seine früheren bakteriologischen Befunde (s. o.) ausnahmslos bestätigen konnte. Ausserdem giebt er auch an, dass „durch den Nachweis der Lokalisation des bezeichneten Mikroorganismus im Innern der Acini an gefärbten Schnitten durch das Parotisgewebe die Invasion derselben vom Ductus Stenonianus her festgestellt“ wurde. Einige Zweifel an der Richtigkeit der Ansicht von der Entstehung der Parotitis von der Mundhöhle aus hat dagegen Rüttermann (Parotitis nach Ovariotomie. Diss. Berlin 1893) der Hanau'schen Arbeit gegenüber ausgesprochen und zwar begründet er dieselben folgendermaassen: 1. In dem einen der 5 Fälle fehle die Anamnese, weil es sich nur um ein altes Sammlungspräparat handle. Das ist richtig, aber es sei bemerkt, dass, wie von Hanau bereits angegeben, dasselbe als doppelseitige, metastatische Parotitis angezeichnet war, dass der anatomische Befund ausdrücklich mit dem in den anderen Fällen erhobenen übereinstimmte und dass Hanau

seine Ansicht in erster Linie doch auf die histologischen Ergebnisse und nicht auf die Anamnesen stützt.

2. Die betreffenden Individuen seien chronisch krank gewesen und hätten als Proletarier keine regelrechte Pflege und Reinigung des Mundes vorgenommen. Diese beiden Einwände sind nicht ganz klar. Wenn die Leute sich den Mund nicht ordentlich reinigten, so soll damit wohl gesagt sein, dass sie deshalb die Parotitis vom Munde aus wohl leichter acquirirten, es liegt darin also doch eine Anerkennung der Ansicht Hanau's. Rüttermann hat wohl nur sagen wollen, dass damit der Charakter der Fälle als sogenannter metastatischer Entzündung schon von vornherein zweifelhaft sei. Man hätte diese Fälle also eo ipso als stomatogen auffassen sollen. Dem ist entgegen zu halten, dass man nach der alten Lehre ohne die histologische Untersuchung wohl kaum auf diese Idee gekommen wäre. Die Anhänger der Theorie der metastatischen Genese der Speicheldrüsenentzündung hätten auf Grund des klinischen und des makroskopischen anatomischen Befundes wohl kaum etwas anderes als eine Ausscheidungskrankheit angenommen. Litten doch alle 4 Patienten an Infectionen. Was die chronischen Krankheiten dieser Leute anbetrifft, so hatten sie dieselben lange ohne Schaden für ihre Speicheldrüsen getragen (Lebercirrhose, latente Eiterungen, Phthise) und erst die acute terminale Affection (Pneumonie, acute Sepsis) führte die Syaloadenitis herbei, oder es that dies die Mundcomplication (Soor), die zur Phthise hinzutrat.

Die chronischen Affectionen sind also direct wohl nicht verantwortlich zu machen. Und wenn man auf diese Rücksicht nehmen wollte, so wäre für die Anhänger der metastatischen Genese doch eine chronische Eiterung auch ein ätiologisches Moment und Phthise deshalb wohl auch.

3. Hanau giebt nicht an, welche Mikrokokken er in der Drüse gefunden. Das ist richtig. Einmal hat er nur den Staphylococcus aureus aus der Drüse gezüchtet, sonst aber keine Culturen angelegt und in diesem einen Falle auch nicht von den Herden im übrigen Körper. In dieser Hinsicht ist die Arbeit allerdings unvollständig, diese Lücke ist jedoch von Dunin, Fränkel und Simmonds und Anderen ausgefüllt worden. Indess ist bei der Frage nach der Genese der Parotitis wohl die topographisch mikroskopische Untersuchung maassgebender als die bakteriologische.

4. Trotzdem einmal Soor im Munde war, habe Hanau denselben nicht in der Drüse nachzuweisen vermocht. Wenn Soor im Munde vorkommt, so sind auch stets noch massenhaft andere Bakterien vorhanden und nicht der Soor, sondern die ihn begleitenden Kokken erzeugen die Parotitis. Der Soor zeigt makroskopisch an, ein wie guter und ungestörter Nährboden die Mundhöhle geworden.

5. „Wenn ferner Hanau die metastatische Infection leugnet, wie erklärt er dann, dass die ganze Parotis plötzlich ödematös mit starker Hyperämie schwillt?“ Das erklärt er sehr einfach durch sogenanntes collaterales entzündliches Oedem, das bekanntlich den eigentlichen Entzündungsherd in weitem Hofe zu umgehen pflegt und wie man es bei pathologisch-anatomischer Praxis an seinem ganzen Vorderarm studiren kann, wenn man sich einen Furunkel eingepflanzt hat, auch wenn derselbe nur einen Centimeter Durchmesser besitzt. Uebrigens ist dieses klinisch äusserlich sichtbare Oedem der Drüse nicht immer der erste anatomische Befund, da es Fälle giebt, in welchen die Erkrankung der zweiten Parotis erst bei der Section entdeckt wird.

6. „Auch war das Material, über das Hanau verfügte, doch gar zu gering, um ein sicheres Urtheil abgeben zu können.“ Der Autor übersieht hier, dass Hanau sich nur über die Pathogenese der von ihm untersuchten Fälle bestimmt äussert (pg. 497) und dass er im Allgemeinen sagt (pg. 499), dass der von ihm für diese Fälle für richtig gehaltene Modus der Entstehung bis jetzt der einzig sicher erwiesene überhaupt sei. Dieser letzte Satz ist jedenfalls noch durchaus unerschüttert.

7. Der von Welti secirte (nicht untersuchte) letzte Fall Hanau's wird von Rüttermann zu Gunsten der Ausscheidungslehre gedeutet, weil die kleinen Speichelröhren der Sublingualis keine oder nur wenig Kokken enthalten, während solche in ihrem Epithel und in dem interstitiellen Gewebe um diese Gänge und in benachbarten Alveolen lagen. Dabei übersieht aber Rüttermann die von Hanau ausdrücklich hervorgehobene, reichliche Kokkenanhäufung in den eitergefüllten grösseren Gängen, deren Wand schon vereitert und von den Kokken durchwachsen war. Dies Factum spricht doch für eine ascendirende von den Gängen ausgehende Infection und erklärt auch aus der Verbreitung der Kokken im

pericanaliculären Bindegewebe ihre topographische Beziehung zu den kleinen Kanälen.

Rütttermann nimmt, abgesehen von der directen Fortleitung einer Entzündung von der Nachbarschaft her, eine Form, die ja nicht streng zum üblichen Bild der Parotitis gehört, sowohl eine stomatogene, wie eine hämatogene Parotitis an. Neue strikte Beweise für die eine oder die andere Ansicht bringt er indess nicht.

Es seien endlich noch eine Anzahl seitdem mitgetheilter rein bakteriologischer Befunde angeführt. So fanden Stern und Hirschler (cit. nach Baumgarten's Jahresbericht. Bd. IV. pg. 415) bei eiteriger Parotitis nach Typhus den Staphylococcus albus und den Streptococcus. Testi (cit. nach Baumgarten's Jahresbericht. B. V. pg. 79) wies in 2 Fällen von doppelseitiger Parotitis bei croupöser Pneumonie mit eiteriger Pleuritis und multipeln subcutanen Abscessen in allen diesen Herden nur den Fränkel'schen Pneumococcus nach. Ein solcher Befund könnte für eine Auffassung der Parotitis als Ausscheidungskrankheit verwerthet werden, wenn nicht der Fränkel'sche Coccus und gar erst beim Pneumoniker ein häufiger Bewohner der Mundhöhle wäre. Duplay (cit. nach Baumgarten's Jahresbericht. Bd. VII. pg. 89), welcher über einen weiteren Fall von Pneumokokkenparotitis bei Pneumonie (Nachweis durch Cazin) berichtet, nimmt auch eine Einwanderung des Krankheitserregers von dem Munde aus an.

Nach Weigert gefärbte Schnitte durch die Parotis zeigen in unserem Falle im Allgemeinen und Wesentlichen genau das Bild, wie es Hanau in seinen früheren Fällen beschrieben hat, so dass wir eine genauere Beschreibung nicht für erforderlich halten. Im Folgenden seien deshalb nur einige Verhältnisse entweder als besonders wichtig oder als neu hervorgehoben.

1) Wie schon von Hanau bemerkt worden, ist das Bild recht bunt insofern, als nicht blos in der ganzen Drüse, sondern acuch in den verschiedenen Läppchen eines und desselben Schnittes sehr verschieden weit gediehene Stadien des Krankheitsprocesses sich vorfinden. Es finden sich alle Abstufungen von noch intakten Läppchen, dessen intralobuläre Gänge sogar noch unversehrt sein können oder dessen intralobuläre Gänge erst wenige Eiterzellen und Kokken enthalten, bis zur völligen Vereiterung ganzer Läppchen mit Vorhandensein einer dicken Kokkenmasse im Abscess.

2) Die stärkere Erkrankung der interlobulären Gänge im Gegensatz zu den noch geringeren oder intralobulären Verzweigungen war deutlich ausgesprochen da, wo die eiterige Schmelzung des Drüsengewebes vom Centrum der Läppchen aus noch nicht zu weit gediehen war. Besonders klar waren in dieser Hinsicht die Bilder, welche an Schnitten durch die kleinen Drüsenpartikel ge-

wonnen wurden, welche den Ductus Stenonianus begleiten. Hier war der Process weniger weit vorgeschritten als in der Hauptmasse der Drüse selbst. Das Drüsengewebe war oft noch intakt, ebenso die Wandung und das Epithel aller Gänge und man konnte deutlich sehen, wie die Füllung des Ganglumens mit stark kokkenhaltigem Eiter in den grösseren Gängen reichlich vorhanden ist und allmählich in den feineren Verzweigungen abnimmt oder sogar schwindet.

3) In denjenigen Speichelgängen, welche noch wenig Kokken, aber ziemlich viele Eiterzellen enthalten, liegt ein Theil der Kokken deutlich in Phagocythen.

4) Man findet stellenweise Kokkenhäufchen von nur 6—8 Exemplaren zwischen den Epithelzellen der gefüllten Gänge. Hie und da fand sich ein solches intraepitheliales Häufchen auch in einem kleinen Speichelgang, welcher nur eine bräunlich gefärbte hyaline Masse im Lumen enthielt, jedoch weder Kokken noch Eiter. Der Gang gehörte jedoch zu den Verästelungen eines grösseren stärker veränderten. (Vgl. Hanau's Beschreibung der von ihm s. Z. untersuchten Sublingualitis.)

5) Wie man an längs getroffenen Speichelröhren sehen kann, ist die Verbreitung der Kokken keine kontinuirliche, sondern ihre Vertheilung ist haufenförmig. Zwischen den einzelnen von Kokkenklumpen eingenommenen Kanalabschnitten sind in dem Eiter spärliche Kokken zu sehen oder sie können anscheinend auch fehlen. Offenbar sind die Pilze an den einzelnen ihrer Entwickelung (aus mechanischen Gründen?) günstiger gearteten Stellen üppiger zu Culturen ausgewachsen.

6) Während das erste Ergriffenwerden der kleineren Gänge gewöhnlich sich durch Auftreten kokkenarmen Eiters im Lumen ausdrückt, (vgl. Hanau) kann es, wenn auch seltener, vorkommen, dass zuerst wenige Eiterzellen mit einer relativ grösseren Menge von Organismen im Lumen erscheinen.

7) In den Alveolen der Drüse konnten wir keine Kokken finden, eine einzige Stelle abgerechnet, welche ein bisher nicht beschriebenes Bild darstellte, das wir deshalb in Figur 13 wiedergegeben haben. Die betreffende Stelle entstammt einem Längsschnitt aus der Mitte der Drüse und zeigt ein kleines sehr locker gebautes Drüsenläppchen, in dessen Mitte der centrale Gang a gelegen ist, von welchem alsdann nach zwei Seiten (nach b und c hin) feinere Verzweigungen ausgehen, um in jenen kurzen Endtubuli zu enden, welche mit Rücksicht auf ihre gewöhnlichen Durchschnittsbilder als Alveolen bezeichnet werden. Bei d und e finden sich auch noch zu demselben System gehörige Endtubuli, deren Verbindungsstücke mit dem Gang jedoch nicht mehr im Schnitt liegen. Die Endtubuli liegen weiter von einander durch interstitielle Gewebe getrennt, als es gewöhnlich der Fall ist und deshalb ist die Struktur des Läppchens weit klarer zu übersehen als gemeinhin bei der Parotis der Fall. Man kann nun sehen, dass der centrale Gang dieses Läppchens sowie seine Verzweigungen alle und ausserdem ein grosser Theil der Alveolen (gegen b, d und e hin) mit den schwarz bezeichneten Kokken gefüllt sind, während nach e hin die Alveolen frei erscheinen bei allmählich gegen sie abnehmender Kokkenfüllung der kleinen Gangverzweigungen. Bei f findet sich eine diffuse Zer-

streuung der Kokken in der Umgebung (postmortal?). Bei alledem ist das Epithel des Gangsystems wie der Endtubuli noch vollkommen intakt. Es erinnert dies Bild genau an dasjenige einer ohne nachweisbare Ursache entstandene Hundepyelonephritis, welche Hanau (mündliche Mittheilung) vor 9 Jahren zu untersuchen Gelegenheit hatte, und bei welcher stellenweise die kurzen Stäbchen, (die den von M. B. Schmidt und Aschoff beschriebenen vollkommen gleichen) bis in Bowmannsche Kapseln vorgedrungen waren, den Kapselraum und sogar die Spalten zwischen den einzelnen Lappen des Glomerulus erfüllten.

8. Von Gewebeveränderungen konnte ausser den früher beschriebenen vielfach Nekrose in ziemlich weitem Umkreis um intracanaliculäre Kokkenanhäufungen in den Drüsenascini nachgewiesen werden. Das Gangepithel war alsdann verschwunden, ebenso das umgebende epitheliale Drüsengewebe. Nur die bindegewebige Wand des Ganges und das Stroma der Drüse mit eingestreuten Kerntrümmern und spärlichen Eiterzellen waren noch zu sehen. Auch bei erst partieller Zerstörung des Gangepithels konnte ein solcher nekrotischer Hof den Gang umgeben.

Zur Vervollständigung der Befunde haben wir in diesem Falle uns nicht, wie vordem geschehen, auf die Bearbeitung der erkrankten Drüse beschränkt, sondern wir haben unsere Untersuchung auf den Ausführungsgang dersélben und auf sämmtliche übrigen Speicheldrüsen und deren Gänge der Verstorbenen ausgedehnt. Dabei ergaben sich folgende neue und wichtige Thatsachen.

Der Ductus Stenonianus der kranken Parotis, welcher makroskopisch, wie auch schon Virchow nachgewiesen hatte, mit Eiter gefüllt war, zeigte in seinem ausserhalb der Drüse gelegenen peripheren Theil fast in der ganzen Circumferenz erhaltenes Epithel auf und in demselben jedoch vereinzelte kleine Gruppen von Kokken. Ueber seinen Inhalt können wir leider nichts aussagen, weil derselbe durch die Eröffnung bei der Section verloren gegangen war. Der partielle Epithelverlust dürfte vielleicht auch künstlich erzeugt sein. In zukünftigen Fällen wäre deshalb im Interesse der mikroskopischen Untersuchung der Gang uneröffnet zu härten. In der Mitte seines Verlaufs zeigt der Ductus etwa in der Hälfte seines Umfangs noch gut erhaltenes Epithel, sonst ist er oft defect und die Zellen liegen zum Theil abgelöst und kernlos auf der Wand, die leicht zellig infiltrirt ist. Dabei finden sich viele kleine Gruppen von Kokken sowohl zwischen wie in kernlosen Zellen.

Im vorderen Drittel der Parotis zeigt dagegen der Ausführungsgang eine so starke Vereiterung seiner Wand, dass dieselbe nicht mehr von seinem Inhalt zu unterscheiden ist, ausser an einer Stelle, an welcher noch ein Stück des Epithelsaumes erhalten ist. Auch hier ist beim Aufschlitzen der Eiter zum grössten Theil verloren gegangen. Nur hie und da finden sich grössere Kokkenanhäufungen. An einer Stelle zieht ein quer abgehender reichlich kokkenhaltiger Eiterstreifen ohne besondere Begrenzung in die Drüse hinein, welcher

dadurch als Seitengang zu erkennen ist, dass von ihm wiederum ein Querast abgeht, welcher sich deutlich als Gang mit starker Eiterfüllung und abgeplattetem Epithel kundgiebt. Querschnitte durch den uneröffneten Speichelgang der gesunden Parotis zeigen eine absolut unveränderte Wandung und ausgezeichnet erhaltenes typisches Epithel, welches eine geringe Zahl von Wanderzellen enthält. Der Gang ist elliptisch abgeplattet, die Wandung, speciell das Epithel leicht gefaltet. Der grösste Theil des Lumenquerschnittes ist leer. Jedoch findet sich an manchen Stellen der Oberfläche des Epithels aufgelagert eine meist nur wenig umfangreiche bis $^1/_{12}$ des Umfangs einnehmende und nur an stark abgeplatteten Stellen sich der gegenüberliegenden Seite stark nähernde Masse bestehend aus kugeligen, ballenartigen, ungefärbten, kernlosen Gebilden, grösser als Leukocythen (Schleim- und Speichelkörperchen), mehrkernigen, typischen Leukocythen und einkernigen grösseren Rundzellen, wie die oben beschriebenen eingebettet in eine ungefärbte blasse, feinkörnige Masse. In dieselbe sind eingelagert kleine Häufchen von Kokken. Das grösste hat 4—5 μ Durchmesser, die kleinsten bestehen aus etwa 5 Individuen, andere sind vereinzelte Diplokokken, und sogar ganz isolirte Exemplare kommen vor.

Schnitte durch die gesunde Parotis zeigen ein vollkommen normales Drüsengewebe. An den Speichelgängen fallen jedoch folgende Veränderungen auf. Die grössten quergetroffenen Verzweigungen, welche in der Mitte der Drüsenschnitte eingehüllt in breiteres Bindegewebe, begleitet von Blutgefässen liegen, zeigen fast völlige Ausfüllung ihrer Lichtung und zwar je grösser sie sind, desto mehr mit zahlreichen, mehrkernigen Leukocythen, die in eine feinkörnige von Vacuolen durchsetzte, blassroth gefärbte Masse eingelagert sind. Ausserdem sind noch mehr oder weniger undeutliche, kernlose, runde Zellen in ihr vorhanden. Ausserdem geht stellenweise die erwähnte Masse in eine grobbalkige, die die Fibrinfärbung angenommen hat, über. Diese Füllung ist von der Gangwand durch einen halbmondförmigen Spalt getrennt (Abhebung durch Schrumpfung). Auch bläulich gefärbte eingelagerte Ballen kommen vor. Eingestreut in diese Füllung finden sich sehr kleine Häufchen Kokken. Ein kleinerer derartiger Gang zeigt abgeplattetes Epithel, sonst ist die Gangwand intact und nur das Epithel kann in mässigem Grade Leukocythen enthalten. In der Nähe einer der grösseren Gänge liegt eine Anhäufung von Rundzellen, jedoch mit einfachen Kernen (lymphatische Bildung).

Von den interlobulären Gängen, die ganz normales Epithel zeigen (nicht einmal Leukocythendurchwanderung) zeigt einer etwa ein Viertel des Lumens (Schiefschnitt) mit granulirter Masse, wenigen kernhaltigen Rundzellen und einer Anzahl von kernlosen ausgefüllt und in dieser Masse zwei Häufchen Kokken, eines von ca. 4, das andere aus etwa 8 Individuen gebildet. Ein Theil der kleineren interlobulären Gänge hat die gleiche Füllung, aber ohne Kokken, andere enthalten ganz wenige; so liegen z. B. in einer

grösseren runden kernlosen Zelle drei kleine Gruppen von 2 und 4 Kokken. Die intralobulären Centraläste zeigen zum Theil noch einige Rundzellen in feinkörniger Masse mit sehr spärlichen Kokken im Lumen. Die feinsten Gänge sind fast alle frei. Die beiden Glandulae submaxillares, sublinguales, sowie die Blandin-Nuhn'schen Drüsen zeigen ebenso wie ihre Gänge keinerlei pathologische Veränderungen. Höchstens sei noch hervorgehoben, dass die Gänge der Unterkieferdrüsen etwas Füllung mit Secret zeigen, die Hauptgänge der Glandulae Nuhnii sogar eine recht bedeutende, die alle Characteristica des geronnenen Schleimes zeigt. In der letzteren sind allerdings reichliche dunkelblaue Punkte vorhanden, jedoch gelingt es der Schleimfärbung wegen nicht, dieselben mit genügender Sicherheit als Kokken zu erkennen.

Es sei noch ausdrücklich bemerkt, dass die in der vereiterten Parotis, in ihrem Gang, sowie im Gangsystem der gesunden aufgefundenen Kokken nie mit genügender Deutlichkeit als Kettenkokken zu erkennen sind, wenn auch, abgesehen von Diplokokken, dann und wann drei Exemplare hintereinander liegen. Die allermeisten bilden die bekannte Traubenform der Zoogloea.

Fassen wir von diesen ausführlicher mitgetheilten Befunden das für die Entstehung der eiterigen Speicheldrüsenentzündung Wichtigste zusammen, so ist dies folgendes:

1. Es hat sich auch in diesem Fall auf's deutlichste erweisen lassen, dass die Verbreitung der Kokken und der eiterigen Entzündung von den grösseren Verzweigungen des Drüsenausführungsganges auf die kleineren und von diesen auf das Drüsengewebe selbst stattfindet.

2. Es hat sich als neues Factum feststellen lassen, dass in der noch gesunden gleichartigen Drüse der anderen Seite bereits eine Anhäufung von Kokken und Eiterzellen im Lumen des Ausführungsganges und seiner gröberen Verzweigungen in der Drüse bestand, die in den feineren immer mehr abnahm und schliesslich schwand. Diese beiden Thatsachen und besonders die zweite geben eine weitere Stütze der Theorie von der stomatogenen Entstehung der sogenannten metastatischen Parotitis.

Es könnte des Weiteren noch in diesem Sinne der ausschliessliche Befund von Streptokokken in den pyämischen Herden unseres Falles angeführt werden, während die Kokken in den Speicheldrüsen traubige Massen bildeten. Obschon es zwar für gewöhnlich nicht schwer ist, den Streptococcus, wo er in Abscessen, wie

speciell auch in unserem Fall, culturartig auswächst, als solchen zu erkennen, legen wir auf jene Differenz hier keinen absoluten Werth, weil die Probe durch die Reincultur bei der Parotitis fehlt. Diese Lücke ist überdies schon bereits durch Dunin und Fränkel und Simonds an dem sehr günstigen Objecte der posttyphösen Parotitis ausgefüllt worden. Es hat sich indess nachträglich noch eine Thatsache gefunden, welche die rein mikroskopisch erwiesene Differenz der Mikrokken in dem Parotiseiter und in den Herden des übrigen Körpers auf eine festere Grundlage stellt. Es liessen sich nämlich in der Submaxillaris dextra mehrfach in kleinen Venen und zwar zwischen und in angesammelten Leucocythen oder auch im Fibrin kleine Anhäufungen deutlicher Kettenkokken auffinden, ebenso in kleinen Venen des periglandulären Fettgewebes, ferner in spärlicher Menge zwischen den rothen Blutkörpern in einer Arterie der linken Unterkieferdrüse und endlich auch in der kranken Parotis innerhalb und zwischen den Leukocythen in einer Arterie, wenn auch nur in sehr geringer Menge, so dass nur wenige kurze Ketten von 3—4 Exemplaren und Gruppen von 2 oder 4 Individuen vorhanden waren. In der gesunden Parotis enthielt nur ein Gefäss ein paar vereinzelte Kokken. Hieraus folgt, dass auch im Gefässsystem der Speicheldrüsen selbst, der gesunden wie der kranken, soweit rein mikroskopisch zu erkennen, Streptokokken oder wenigstens auch Streptokokken vorhanden waren, während sie im Gangsystem dergleichen Drüsen fehlten. Dass der in Fig. 13 wiedergegebene seltene und neue Befund von Kokken in Alveolen für die stomatogene Genese der Parotitis spricht, davon sind wir fest überzeugt. Waren doch die Kokken in dem zu dem betreffenden Läppchen führenden Gange reichlicher vorhanden als in einem Theil der Alveolen, abgesehen davon, dass ein Theil der letzteren sogar kokkenfrei war und abgesehen von der stärkeren Füllung der zugehörigen grösseren Gänge.

Als Einwand gegen die von uns vertheidigte Ansicht könnte noch angeführt werden, dass die Affection der Wand des Ductus Stenonianus der vereiterten Drüse in seinem peripheren Theil geringer ist, als in seinem centralen. Dieses Argument ist indess nicht zwingend, einmal, weil die Untersuchung des Ganginhalts (der verloren gegangen war) fehlt und dann, weil wir bei der aufsteigen-

den eiterigen Infection der Harnwege sehr wohl das sogenannte Uebersprungenwerden des Ureteren kennen. Hierüber müssen, wie schon oben gesagt, weitere Untersuchungen am uneröffnet gehärteten Gang vereiterter Drüsen Auskunft geben. Nicht uninteressant war es, dass die kleinen accessorischen Drüsenbildungen um den Ausführungsgang erst weniger ergriffen waren, als die ferner gelegene Hauptdrüse. Es scheint, als ob die vorschreitende Infection den geraden Weg des Hauptganges und sein weiteres Lumen bevorzugt, die querabgehenden engen Seitenzweige dagegen weniger leicht befällt. Endlich haben wir noch die Zungenschleimhaut untersucht und dieselbe von einem wahren Rasen der verschiedensten Organismen in ihrer oberen Epithelschicht durchsetzt gefunden. Die Wangenmucosa an der Mündung des Ductus der kranken Drüse zeigte viel abgeblättertes, noch unvollkommen haftendes Epithel mit sehr zahlreichen Organismen, besonders Kokken, auf und unter den losgelösten Massen, während auf der gesunden Seite diese Abblätterung, sowie die Menge der Kokken auffallend gering war. Wir führen diese Befunde der Vollständigkeit wegen an, ohne begreiflicherweise — da keine Controlluntersuchungen vorliegen — ihnen vorerst viel Werth beizulegen. Zur Vervollständigung unserer Untersuchungen wurde noch das übrige uns zu Gebote stehende Material von Speicheldrüsenentzündung verarbeitet.

1. Ein Fall von doppelseitiger eiteriger Parotitis purulenta bei Gangraena senilis, von welchem eine Anzahl Drüsenstücke conservirt waren. Die Eiterung war hier schon weit vorgeschritten und die Kokken waren in den Abscessen in relativ kleinen und nicht in compakten Massen, die die Gestalt der früheren Speichelgänge wiedergeben, vorhanden (vgl. Hanau l. c.). Das Object war also für die Erforschung der Pathogenese ein weniger günstiges. Nichts destoweniger liess sich an den immerhin noch vorhandenen, wenn auch spärlichen und kleineren Stellen, an welchen der Process erst im Anfangsstadium war, deutlich erkennen, wie zuerst Eiter und Kokken in der bekannten Weise im Lumen der zunächst noch intacten Speichelröhren auftraten, dass ferner die Vereiterung des Gewebes von diesen ausging. Ueberdies nahm auch hier die eiterige Schmelzung der Läppchen ihren Ausgang vom Centrum derselben. Dass ausserdem an vorgeschrittenen Stellen auch gesonderte Eiterung in der Peripherie der Läppchen selten vorkommen konnte, ändert an der Deutung nichts, weil dieser ausnahmsweise Befund (für den sich Mangels Serienschnitten keine exacte Ursache feststellen liess) sich durch die Ausbreitung der Eiterung von interlobulären Gängen her erklären lässt. Kettenform der Kokken fehlte.

2. Glandulae submaxillares in einem Falle von Erysipelas phlegmonosum, welches vom Kopf auf den Hals fortgeschritten war. Die Drüsen waren an der eiterigen Infiltration betheiligt. Es standen uns gleichfalls in Spiritus gehärtete Stücke zu Gebote. Hier war das mikroskopische Bild ein ganz anderes als in den Fällen von richtiger Speicheldrüsenentzündung. Die Drüsenläppchen waren ganz intact, ebenso die Ausführungsgänge, eine einzige, unten angeführte Stelle abgerechnet. Dagegen war das interstitielle Gewebe mit feinfädigem, dichtgewobenen Fibrin und nicht besonders reichlichen Leukocythen durchsetzt. In sehr vielen, alsdann auch stark verbreiterten Knotenpunkten der Septen fallen sofort etwa $^1/_2$—2mm breite als stärker gefärbte rothe, runde oder mit 2—3 kurzen abgerundeten Ausläufern versehene Flecke, Ansammlungen von Eiterzellen auf, die zum Theil auch eine gestreckte oder mehr verzweigte Gestalt annehmen. Es sind dies ihrer ganzen Form nach verschiedenartige Durchschnitte durch verzweigte Herde. Mit der Lupe sieht man auch schon in ihrer Mitte einen blauen Punkt oder Strich, welcher dem Contour der Eitermasse parallel läuft.

Diese Eiterherde sind z. Th. nicht scharf begrenzt, indem sie bis an oder sogar in das Drüsengewebe benachbarter Läppchen gehen, zum Theil sind sie aber durch eine discrete, sehr dünne, bindegewebige Wand gegen das übrige interstitielle Gewebe abgeschlossen. Dies gilt besonders für kleinere Herde mit kleineren nicht compacten Kokkenmassen. Zuweilen hat sich auch eine centrale, weichere Eitermasse durch Schrumpfung von der peripheren, dem vereiterten Gewebe, partiell abgehoben und ein Saum von Kokken kann den Rand der ersteren überziehen. Mit stärkerer Vergrösserung kann man in dem vereiterten Gewebe alsdann noch feine Fasern erkennen. Die Kokkenmassen erscheinen mit stärkerer Vergrösserung auch in mehreren Ballen oder in event. unterbrochenen Doppelstreifen angeordnet. Die Innenfläche der die Kokken-Eitermassen umschliessenden dünnen Wand kann deutliches Endothel zeigen, auch können glatte Muskelfasern spärlich in ihr zu erkennen sein.

Es fragt sich nun: sind diese dünnwandigen Röhren, in welchen Kokken und Eiter auftreten, und von welchen aus der Process dann auf das Bindegewebe übergreift, Venen oder Lymphgefässe? In jedem einzelnen Falle lässt sich dies nicht entscheiden, jedoch ist ein Theil derselben sicherlich venös. Einmal zeigen die Venen der Drüse überhaupt eine sehr dünne überwiegend bindegewebige Wand, dann sind mehrfach reichlich rothe Blutkörperchen am Rande des Eiterpfropfes im gleichen Lumen vorhanden, endlich finden sich im periglandulären Gewebe Venen, welche mit stark kokkenhaltigen, geschichteten, zum Theil aus Blutplättchen bestehenden Thromben gefüllt sind. Andererseits finden sich aber auch solche Gefässfüllungen dicht neben intacten Venendurchschnitten vor und dann können rothe Blutkörper im Lumen auch fehlen und nur eine eiterige oder auch fibrinähnliche aber ungefärbte etwas grobbalkige oder matte homogene Masse ausser den Kokken vorhanden sein. Kettenform fehlt auch hier. Nur einmal fand sich ein grösserer interlobulärer, sonst normaler Speichelgang, welcher eine mässige Anzahl Kokken, meist in kleinen Häufchen, zum Theil auch in Ketten bis 3 Exemplaren enthielt. Dieselben

lagen in einem feinkörnigen Material, das noch meist mit grösserem, runden Kern versehene Rundzellen enthielt. Diese Masse lag wandständig einer benachbarten interstitiellen Eiterung zugekehrt.

Dieser Fall ist gleichsam der Beweis e contrario für die Entstehung der typischen Speicheldrüsenentzündung vom Munde aus, denn trotz der Phlebitis septica e Phlegmone der Drüse mit Periphlebitis fehlt jede Betheiligung des Drüsengewebes und des Gangsystems bis auf eine vereinzelte Stelle, an welcher der Process direct auf einen Gang übergegriffen haben dürfte.

Erklärung der Abbildungen.

Fig. 1—11. Harnkanälchen mit ausgeschiedenen Streptokokken im Lumen und verschiedenen Graden der Epithelzerstörung.

Fig. 1—3. Zum Theil deutliche Streptokokken im Lumen von Kanälchen mit intactem Epithel eingelagert in eine fast homogene Masse. In Fig. 1 auch ein zweifelhafter Leukocythenkern im Lumen.

Fig. 4. Partielle Invasion und Nekrose des Epithels durch Kokken.

Fig. 5. Desgl. höherer Grad mit Zerfall des Epithels.

Fig. 6. Die Kokken im Lumen meist in Phagocythen liegend, geringe Invasion des Epithels bei c.

Fig. 7. Desgl. höherer Grad der Epithelinvasion.

Fig. 8. Desgl. noch höherer Grad mit Zerstörung des grössten Theils des Epithelsaums (a a). Bei d Ersatz des todten Epithels durch Phagocythen. Bei b Invasion des lebenden Epithels. c Grenze des lebenden Epithels. Links im Lumen nekrotischer Eiter.

Fig. 9. In der Mitte des Lumens ein hyaliner Cylinder umgeben von Phagocythen. Das Epithel ist trotz der relativ geringen Zahl von Kokken schon stark zerstört, durch Phagocythen ersetzt. a a deformirte Epithelien mit verzerrten Kernen, bei b b hyaline „Tropfen".

Fig. 10. Grosse Kokkenmasse im Lumen bei geringer Epithelzerstörung bei a.

Fig. 11. Phagocythen und abgefallene heruntergeschwemmte Epithelmassen im Lumen eines Kanälchenquerschnittes mit geringem Epitheldefect.

Fig. 12. Vas rectum mit Phagocythen vollgepfropft.

Fig. 13. Aus der eiterigen Parotitis.
Durchschnitt durch ein kleines sehr locker gebautes Läppchen. a centraler Hauptgang des Läppchens mit Kokken gefüllt, b und c zu denselben gehörige Endtubuli, sogenannte Alveolen, in sehr ungleicher Weise oder auch gar nicht mit Kokken gefüllt. d und e Alveolen, deren Verbindung ausserhalb der Schnittebene liegt. Bei f diffuse Zerstreuung von Kokken in der Umgebung. Das Epithel, rothgezeichnet, ist noch überall erhalten.

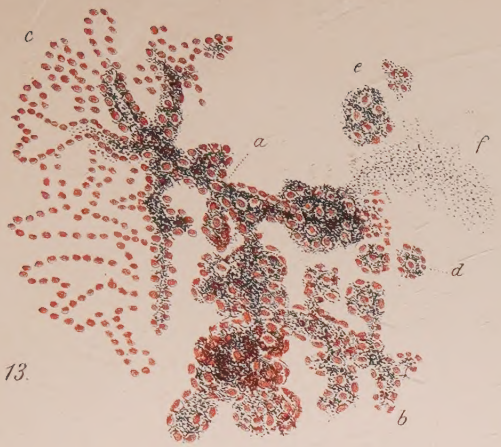

13.

10.

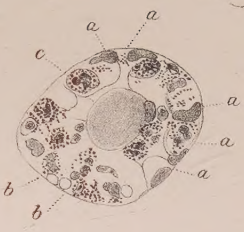

9.

4.

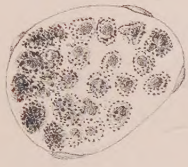

12.

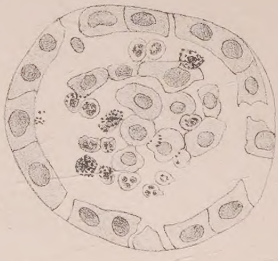

11.

3.

6.

8.

2.

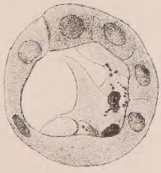

1.

5.

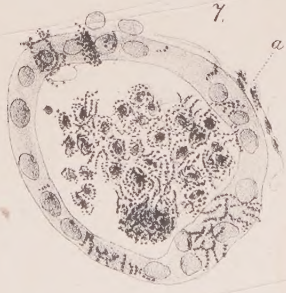

7.

H.B. Schmitze Lith. Inst. Berlin